

## DROITS D'AUTEUR

Tous les droits et intérêts (incluant les droits d'auteur) relatifs aux questions mises en circulation sont la propriété du Bureau national d'examen dentaire du Canada (BNED). La reproduction de ces questions n'est permise que selon les termes spécifiés par le BNED. Toute copie ou manipulation des questions est strictement interdite. Le BNED interdit strictement l'ajout de réponses, de choix de réponses, de commentaires ou tout autre contenu additionnel à ces questions. De plus, le BNED interdit strictement la vente de ces questions mises en circulation et la distribution ou vente de tout matériel ayant pour but de fournir des réponses à ces questions. Veuillez communiquer avec le BNED par courriel ([info@ndeb-bned.ca](mailto:info@ndeb-bned.ca)), ou par téléphone, (613-236-5912), pour demander l'autorisation de reproduire des questions mises en circulation.

## AVIS DE NON-RESPONSABILITÉ

Depuis 2009, le BNED du Canada rend disponible une banque de questions mises en circulation qui inclut à la fois des questions en français et en anglais qui sont actives ou retirées. La proportion des questions de la banque de questions mises en circulation ne se reflète pas nécessairement la proportion de questions du plan directeur (blueprint) de l'examen Écrit et de l'Évaluation des connaissances fondamentales. De plus, le contenu des questions mises en circulation n'est pas nécessairement représentatif des examens écrits antérieurs.

Certaines questions de la banque peuvent avoir été retirées à cause d'erreurs ou parce qu'elles ne reflétaient pas l'état de la science actuelle. Le format de certaines questions peut ne plus être utilisé. Le BNED révisé de temps en temps la banque dans le but d'en améliorer la qualité, le contenu et la traduction.

# Évaluation du Jugement Clinique

Exemples de questions en Diagnostic, Plan de traitement et Prise de décisions cliniques

<b>Données sur le patient:</b> Jane Doe 123 Main Street Ottawa, Ontario			
Âge:		Pression sanguine:	mmHg
Sexe:		Fréquence du pouls:	bpm
Taille:	cm	Fréquence respiratoire:	/min
Poids:	kg	Température:	°C
<b>Plainte principale:</b>			
<b>Histoire de la plainte principale:</b>			
<b>Histoire dentaire:</b>			
<b>Histoire médicale:</b>			
Renseignements significatifs:			
Médication courante:			
Allergies:			
<b>Histoire sociale/familiale:</b>			
Renseignements significatifs:			
<b>Examen clinique:</b>			
Observations importantes:			
Extraorales:			
Intraorales:			

**Question: 1** (Choisir **UNE OU PLUSIEURS** bonnes réponses.)


Lequel/Lesquels parmi les choix suivants devrait(ent) être inclus dans le plan de traitement de cette patiente?

- Antibiothérapie prophylactique.
- Confirmer que le niveau d'HbA1c est inférieur à 7%.
- Obtenir un INR récent avant une chirurgie.
- Administration d'une médication anxiolytique/sédative.
- Nitroglycérine en prophylaxie.
- Éviter les AINS.
- Éviter les opioïdes.
- Éviter l'épinéphrine.
- Minimiser l'utilisation d'épinéphrine.
- Éviter les anesthésiques locaux.
- Arrêter la médication courante avant le rendez-vous.
- Retarder les traitements de routine.
- Traiter à la fin de la journée.
- Doit être traitée(e) en milieu hospitalier.
- Aucun des choix ci-dessus.

**Question: 2** (Choisir **UNE OU PLUSIEURS** bonnes réponses.)

En plus du sondage parodontal et de la palpation, lequel/lesquels parmi les tests et examens suivants est/sont indiqué(s) pour établir le diagnostic chez ce/cette patient(e)?


- Radiographie(s) rétroalvéolaire(s).
- Radiographie(s) rétrocoronaire(s).
- Radiographie panoramique.
- Percussion de la dent.
- Application de pression sur chaque cuspide.
- Évaluation de la mobilité dentaire.
- Test pulpaire électrique.
- Test(s) thermique(s).
- Évaluation de l'occlusion.
- Anesthésie locale sélective.
- Test sanguin.
- Test microbiologique.
- Frottis cytologique.
- Biopsie d'incision.
- Biopsie-exérèse.



**Question: 3** (Choisir **UNE** bonne réponse.)

Quel est le diagnostic le plus probable de l'entité que l'on voit sur la photographie ci-dessus?


- Linea alba.
- Granules de Fordyce.
- Leucoedème.
- Leucoplasie/hyperkératose avec ou sans dysplasie.
- Kératose frictionnelle/leucokératose traumatique.
- Brûlure à la muqueuse.
- Lichen plan.
- Candidose.
- Leucoplasie chevelue.
- Lupus érythémateux.
- Naevus blanc spongieux.
- Langue géographique/glossite exfoliative marginée.
- Plaques muqueuses de la syphilis secondaire.
- Langue chevelue.
- Carcinome verruqueux.



**Question: 4** (Choisir **UNE** bonne réponse.)

Quel est le diagnostic le plus probable de l'entité que l'on voit sur la photographie ci-dessus?


- Ulcère(s) aphteux.
- Herpès zoster.
- Ulcère(s) traumatique(s).
- Herpès simplex récurrent.
- Gingivostomatite herpétique primaire.
- Gingivite ulcérate nécrosante.
- Langue géographique/glossite exfoliative marginée.
- Herpangine.
- Tatouage d'amalgame.
- Érythroplasie.
- Carcinome spinocellulaire.
- Pemphigoïde cicatricielle/pemphigoïde des membranes muqueuses.
- Pemphigus vulgaire.
- Érythème polymorphe.
- Mélanose du fumeur.



**Question: 5** (Choisir **UNE** bonne réponse.)

Quel est le diagnostic le plus probable de l'entité que l'on voit sur la photographie ci-dessus?

- Orifice du canal de Sténon.
- Torus.
- Granulome pyogène.
- Mucocèle.
- Hémangiome.
- Polype fibroépithélial/fibrome d'origine traumatique.
- Neurome traumatique.
- Papillome/verruca vulgaris.
- Adénome salivaire.
- Tumeur à cellules granuleuses.
- Kyste gingival.
- Abscès.
- Hyperplasie papillaire inflammatoire (stomatite prothétique).
- Epulis fissuratum (hyperplasie d'irritation prothétique).
- Carcinome épidermoïde.



**Question: 6** (Choisir **UNE OU PLUSIEURS** bonnes réponses.)

Lequel/Lesquels parmi les choix suivants est/sont indiqué(s) lors de la prise en charge de l'entité montrée sur la photographie ci-dessus?

- Pas de traitement.
- Antimicrobien topique.
- Antimicrobien systémique.
- Corticostéroïde topique.
- Corticostéroïde systémique.
- Anesthésique topique.
- Analgésique systémique.
- Pansement protecteur.
- Éliminer le/les facteur(s) étiologique(s).
- Débridement.
- Biopsie d'incision.
- Biopsie-exérèse.
- Évaluation médicale.



**Information additionnelle:** *Tel que résumé de cas, information concernant l'examen ou tableau parodontal.*

<b>Buccal</b>													
<b>Dent</b>													
Profondeur au sondage													
Récession													
Saignement au sondage													

<b>Lingual</b>													
<b>Dent</b>													
Profondeur au sondage													
Récession													
Saignement au sondage													

Mobilité													
Furcation													

**Question: 7** (Choisir **UNE OU PLUSIEURS** bonnes réponses.)  
Quel(s) est/sont le(s) diagnostic(s) le(s) plus approprié(s) pour cette patiente?

- Santé gingivale clinique.
- Parodonte intact.
- Parodonte réduit (patient ayant une parodontite stable).
- Parodonte réduit (patient n'étant pas atteint de parodontite).
- Gingivite induite par le biofilm dentaire.
- Gingivite associée aux facteurs de risque systémiques ou locaux.
- Augmentation du volume gingival due à la médication.
- Parodontite.
- Parodontite secondaire à une maladie systémique.
- Gingivite nécrosante.
- Parodontite nécrosante.
- Stomatite nécrosante.
- Abscès parodontal.
- Lésion endo-paro.

**Question: 8** (Choisir **UNE OU PLUSIEURS** bonnes réponses.)  
Quel(s) est/sont le(s) diagnostic(s) le(s) plus approprié(s) pour cette patiente?

- Santé gingivale clinique.
- Gingivite.
- Parodontite.
- Parodonte intact.
- Parodonte réduit.
- Patient n'étant pas atteint de parodontite.
- Patient ayant une parodontite stable.
- Stade I.
- Stade II.
- Stade III.
- Stade IV.
- Grade A.
- Grade B.
- Grade C.

**Question: 9** (Choisir **UNE OU PLUSIEURS** bonnes réponses.)

Laquelle/Lesquelles parmi les interventions suivantes est/sont appropriée(s) pour la prise en charge de cette condition parodontale?

- Débridement non chirurgical.
- Antimicrobien systémique.
- Gingivectomie.
- Débridement avec lambeau ouvert positionné apicalement.
- Débridement avec lambeau ouvert non positionné apicalement.
- Chirurgie avec résection osseuse.
- Wedge distal.
- Régénération tissulaire guidée.
- Greffe osseuse/greffe de comblement.
- Curetage gingival.
- Lambeau positionné coronairement.
- Lambeau positionné latéralement.
- Greffe de gencive libre (autogène).
- Greffe de tissu conjonctif sous-épithélial.
- Extraction.
- Aucun des choix ci-dessus.

**Question: 10** (Choisir **UNE OU PLUSIEURS** bonnes réponses.)

Lequel/Lesquels parmi les diagnostics suivants est/sont approprié(s) pour la dent \_\_\_\_\_?

- Pulpe normale.
- Pulpite réversible.
- Pulpite irréversible symptomatique.
- Pulpite irréversible asymptomatique.
- Pulpe nécrotique.
- Tissus apicaux normaux.
- Périodontie apicale symptomatique.
- Périodontie apicale asymptomatique.
- Abscès apical aigu.
- Abscès apical chronique.

**Question: 11** (Choisir **UNE OU PLUSIEURS** bonnes réponses.)

Parmi les choix suivants, lequel/lesquels serait (ent)/aurait(ent été approprié(s) pour obtenir l'anesthésie \_\_\_\_\_?

- Infiltration/Injection suprapériostique/parapériostique.
- Anesthésie tronculaire (standard) au maxillaire inférieur.
- Anesthésie tronculaire du nerf incisif.
- Anesthésie tronculaire du nerf mentonnier.
- Anesthésie tronculaire de type Gow-Gates au niveau du nerf mandibulaire.
- Anesthésie tronculaire du nerf buccal.
- Injection au niveau du ligament parodontal (intra-ligamentaire).
- Injection intraosseuse.
- Injection intrapulpaire.
- Technique de Varizani/Akinosi.

**Information additionnelle:** *Tel que résumé de cas, information concernant l'examen ou tableau parodontal.*

**Question: 12** (Choisir **UNE** bonne réponse.)

Les signes et symptômes de ce/cette patient(e) sont surtout compatibles avec laquelle des conditions suivantes?

- Crise d'asthme aiguë (bronchospasme).
- Obstruction des voies respiratoires supérieures.
- Réaction allergique de faible intensité.
- Anaphylaxie.
- Angine de poitrine/infarctus du myocarde.
- Arrêt cardiaque.
- Accident vasculaire cérébral.
- Hyperglycémie.
- Hypoglycémie.
- Hyperventilation.
- Réaction toxique à l'agent anesthésique local.
- Réaction à l'épinéphrine.
- Syncope vasovagale.
- Crise convulsive.

**Information additionnelle:** *Tel que résumé de cas, information concernant l'examen ou tableau parodontal.*

**Question: 13** (Choisir **UNE OU PLUSIEURS** bonnes réponses.)  
Parmi les choix suivants, lequel/lesquels est/sont approprié(s) pour la prise en charge immédiate de ce/cette patient(e)?

- Aucune intervention n'est nécessaire.
- Administrer de l'acide acétylsalicylique.
- Administrer de la diphenhydramine.
- Administrer de l'épinéphrine.
- Administrer du glucagon et/ou du glucose par voie orale.
- Administrer de la nitroglycérine.
- Administrer de l'oxygène.
- Administrer du salbutamol.
- Respirer dans le creux des mains.
- Basculer la tête/relever le menton.
- Ventiler le patient et débiter les compressions cardiaques.
- Poussées sur l'abdomen.
- Nettoyage de la bouche avec le doigt (finger sweep).
- Utilisation d'un défibrillateur externe automatique.
- Appeler les services médicaux d'urgence.

**Information additionnelle:** *Tel que résumé de cas, information concernant l'examen ou tableau parodontal.*

**DR Y. XXXXXXX, D.D.S.**  
**100 RUE N'IMPORTE QUELLE**  
**VILLE N'IMPORTE OÙ, CANADA**

**Date:** 3 juin, 2018

**Nom:** Marie Jones  
**Address** 123 rue Main  
Ottawa, Ontario

---

**Rx**

Amoxicilline 500 mg  
Disp: 15 capsules  
Sig: Prendre 1 capsule tid, prendre au complet

NE PAS RÉPÉTER

RÉPÉTER \_\_\_\_ FOIS.

SIGNATURE: Y. XXXXXXX  
Dr Y. XXXXXXX, D.M.D.



*En utilisant l'information fournie, répondre à la question.*

**Question: 14** (Choisir **UNE OU PLUSIEURS** bonnes réponses.)  
Lequel/Lesquels parmi les choix suivants s'applique(nt) à cette ordonnance?

- Ordonnance acceptable.
- Structure de l'ordonnance inacceptable.
- Nom du médicament mal orthographié.
- Médicament contreindiqué.
- Médicament mettant la vie du patient en danger.
- Médicament n'est pas la première option pour cette situation.
- Teneur inexacte du médicament.
- Quantité inexacte du médicament par administration.
- Posologie quotidienne excessive.
- Durée excessive.
- Durée insuffisante.
- Fréquence inexacte.
- La sélection répéter/ne pas répéter est incorrecte.
- Directives inexactes/ambiguës.

**Question: 15** (Choisir **UNE OU PLUSIEURS** bonnes réponses.)  
Laquelle/Lesquelles des caractéristiques faciales possède ce/cette patient(e)?


- Profil convexe.
- Profil droit.
- Profil concave.
- Rétrognathisme.
- Orthognathisme.
- Prognathisme.
- Hauteur de la région inférieure du visage: allongée.
- Hauteur de la région inférieure du visage: normale.
- Hauteur de la région inférieure du visage: réduite.
- Angle nasolabial aigu.
- Angle nasolabial obtus.
- Lèvre supérieure courte.
- Scellement labial inadéquat.
- Lèvres proéminentes.

**Question: 16** (Choisir **UNE** bonne réponse.)  
Quelle classe d'occlusion présente ce/cette patient(e)?

- Classe I d'Angle.
- Classe II d'Angle division 1.
- Classe II d'Angle division 2.
- Classe II d'Angle division 1 subdivision droite.
- Classe II d'Angle division 1 subdivision gauche.
- Classe II d'Angle division 2 subdivision droite.
- Classe II d'Angle division 2 subdivision gauche.
- Classe III d'Angle.
- Classe III d'Angle subdivision droite.
- Classe III d'Angle subdivision gauche.

**Question: 17** (Choisir **UNE OU PLUSIEURS** bonnes réponses.)  
Le patient présente

- un maxillaire supérieur sans manque d'espace.
- un maxillaire inférieur sans manque d'espace.
- un encombrement au maxillaire supérieur.
- un encombrement au maxillaire inférieur.
- des espaces au maxillaire supérieur.
- des espaces au maxillaire inférieur.



**Information additionnelle:** *Tel que résumé de cas, information concernant l'examen ou tableau parodontal.*

Les mesures céphalométriques du/de la patient(e) sont:

SNA =	(moyenne = 81 degrés)
SNB =	(moyenne = 79 degrés)
Angle du plan mandibulaire =	(moyenne = 32 degrés)
Angle des incisive centrales supérieures au plan palatin =	(moyenne = 112 degrés)
Angle des incisive centrales inférieurs au plan mandibulaire =	(moyenne = 90 degrés)

**Question: 18** (Choisir **UNE OU PLUSIEURS** bonnes réponses.)

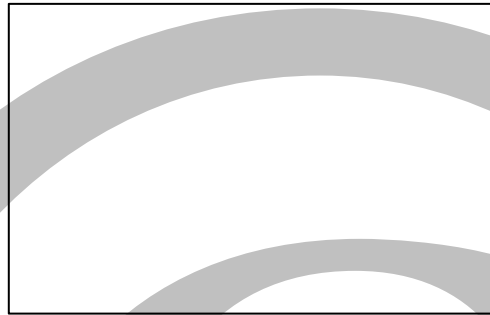
Les mesures céphalométriques fournies nous indiquent que, le/la patient(e) présente

- un prognathisme du maxillaire supérieur.
- un maxillaire supérieur positionné normalement.
- un rétrognathisme du maxillaire supérieur.
- un prognathisme du maxillaire inférieur.
- un maxillaire inférieur positionné normalement.
- un rétrognathisme du maxillaire inférieur.
- un plan mandibulaire plat (fermé).
- un plan mandibulaire normal.
- un plan mandibulaire incliné (ouvert).
- des incisives supérieures inclinées labialement.
- des incisives supérieures inclinées normalement.
- des incisives supérieures inclinées lingualement.
- des incisives inférieures inclinées labialement.
- des incisives inférieures inclinées normalement.
- des incisives inférieures inclinées lingualement.

# Évaluation du Jugement Clinique

## Exemples de questions en Interprétation radiologique

*En utilisant l'image, répondre à la question suivante sur la feuille réponse.*



**Question: 1** (Choisir **UNE OU PLUSIEURS** bonnes réponses.)

Il y a évidence radiologique de carie au

- distal de la dent \_\_\_\_.
- mésial de la dent \_\_\_\_.
- distal de la dent \_\_\_\_.
- mésial de la dent \_\_\_\_.
- distal de la dent \_\_\_\_.
- mésial de la dent \_\_\_\_.
- distal de la dent \_\_\_\_.
- mésial de la dent \_\_\_\_.
- Aucun des choix ci-dessus.

**Question: 2** (Choisir **UNE OU PLUSIEURS** bonnes réponses.)

Au niveau de la dent \_\_\_\_, quel(s) élément(s) de la liste suivante peut/peuvent être identifié(s) sur l'image?

- Perte osseuse au mésial.
- Perte osseuse au distal.
- Surplus gingival de la restauration au mésial.
- Surplus gingival de la restauration au distal.
- Tartre sur la surface mésiale de la racine.
- Tartre sur la surface distale de la racine.
- Carie au mésial.
- Carie au distal.
- Aucun des choix ci-dessus.

**Question: 3** (Choisir **UNE OU PLUSIEURS** bonnes réponses.)

Lequel/Lesquels des éléments suivants est/sont visible(s) sur l'image?

- Carie.
- Tartre.
- Restauration défectueuse.
- Corps étranger.
- Perte osseuse parodontale.
- Résorption radiculaire.
- Rétention de dent primaire.
- Fragment radiculaire.
- Ostéite raréfiante.
- Ostéite sclérosante.
- Attrition/abrasion.
- Hypercémentose.
- Fracture radiculaire.
- Aucun des choix ci-dessus.

**Question: 4** (Choisir **UNE OU PLUSIEURS** bonnes réponses.)

Sur l'image, laquelle/lesquelles de ces entités est/sont présente(s) au niveau de la dent \_\_\_\_?

- Carie occlusale.
- Carie mésiale.
- Carie distale.
- Carie radiculaire.
- Collet surexposé.
- Résorption radiculaire physiologique.
- Résorption interne de la racine.
- Résorption externe de la racine.
- Dent fracturée.
- Zone radioclaire à la furcation.
- Zone radioclaire périapicale.
- Pulpe oblitérée.
- Tartre.
- Attrition.
- Restauration défectueuse ou inadéquate.

**Question: 5** (Choisir **UNE OU PLUSIEURS** bonnes réponses.)

Laquelle/Lesquelles des entités suivantes est/sont visible(s) sur l'image?

- Ostéosclérose.
- Dysplasie osseuse périapicale.
- Racine(s) résiduelle(s).
- Pseudokyste antral.
- Ostéite sclérosante.
- Dent(s) surnuméraire(s).
- Corps étranger.
- Ostéome.
- Kyste osseux traumatique.
- Tumeur maligne.

**Question: 6** (Choisir **UNE OU PLUSIEURS** bonnes réponses.)  
Laquelle/Lesquelles des entités suivantes est/sont visible(s) sur l'image?

- Os hyoïde.
- Septum antral.
- Colonne cervicale.
- Ganglions lymphatiques calcifiés.
- Ligament stylohyoïdien calcifié.
- Image "fantôme".
- Sialolithe.
- Odontome.
- Arcade zygomatique.
- Crête oblique externe.
- Torus.
- Tumeur maligne.

**Question: 7** (Choisir **UNE OU PLUSIEURS** bonnes réponses.)  
Au niveau du traitement de canal en cours de la dent \_\_\_\_, quel(s) élément(s) de la liste suivante peut/peuvent être identifié(s) sur la radiographie?

- Perforation apicale.
- Perforation latérale/Perforation par stripping.
- Déviation apicale (zipping).
- Perforation à la furcation.
- Séparation d'un instrument (bris de lime).
- Formation d'une marche.
- Compaction inadéquate.
- Obturation en excès/extrusion.
- Sous obturation.
- Acceptable.



**Question: 8** (Choisir **UNE OU PLUSIEURS** bonnes réponses.)

Laquelle/Lesquelles parmi les conditions suivantes peut/peuvent compliquer le traitement endodontique de la dent \_\_\_\_?

- Aucun facteur de complication n'est présent.
- Présence de canaux accessoires/subdivision canalaire.
- Racine courbée/morphologie radiculaire atypique.
- Pulpolithes/calcification de la chambre pulpaire.
- Canal(aux) calcifié(s).
- Résorption interne.
- Résorption externe.
- Restauration extensive.
- Carie.
- Dent en rotation ou basculée.
- Fracture dentaire.
- Apex ouvert.

**Question: 9** (Choisir **UNE OU PLUSIEURS** bonnes réponses.)

Laquelle/Lesquelles parmi les situations suivantes peut/peuvent entraîner une complication lors de l'extraction de la dent \_\_\_\_?

- Hypercémentose.
- Morphologie radulaire.
- Ankylose.
- Carie extensive.
- Proximité d'une/de dent(s) adjacente(s).
- Augmentation de la densité osseuse.
- Dent incluse.
- Dent isolée.
- Restauration extensive.
- Dent avec traitement de canal.
- Maxillaire inférieur/supérieur atrophié(s).
- Proximité du canal mandibulaire.
- Proximité du sinus maxillaire.
- Lésion pathologique associée.