

LE BUREAU NATIONAL D'EXAMEN DENTAIRE DU CANADA

STATION #__ – **SESSION DE (L'AVANT-MIDI/L'APRÈS-MIDI)**

En utilisant l'histoire de cas et l'image, répondre à la question suivante sur la feuille réponse.

Données sur le patient:

Âge:		Pression artérielle:	/ mmHg
Sexe:		Fréquence cardiaque:	bpm
Taille:	cm	Fréquence respiratoire:	/min
Poids:	kg	Température:	°C

Plainte principale:

Histoire de la plainte principale:

Histoire dentaire:

Histoire médicale:

Renseignements significatifs:

Médication courante:

Allergies:

Histoire sociale/familiale:

Renseignements significatifs:

Examen clinique:


Observations importantes:

Extraorales:

Intraorales:

LE BUREAU NATIONAL D'EXAMEN DENTAIRE DU CANADA

STATION #__ – **SESSION DE (L'AVANT-MIDI/L'APRÈS-MIDI)**



(Choisir **UNE** bonne réponse.)

Quel/Quelle est la structure anatomique/le diagnostic le/la plus probable de l'entité indiquée par la/les flèche(s) sur l'image?

- A. Dent normale.
- B. Couronne dentaire en voie de calcification.
- C. Apex radiculaire en développement.
- D. Hypercémentose.
- E. Attrition.
- F. Fracture dentaire.
- G. Ostéite raréfiante/périodontite périradiculaire.
- H. Dysplasie osseuse périapicale.
- I. Odontome.
- J. Dens invaginatus/dens-in-dente.
- K. Dysplasie dentinaire.
- L. Dentinogenèse imparfaite.
- M. Amélogénèse imparfaite.
- N. Hypoplasie de l'émail/dent de Turner.
- O. Odontodysplasie régionale.

LE BUREAU NATIONAL D'EXAMEN DENTAIRE DU CANADA

STATION #__ – **SESSION DE (L'AVANT-MIDI/L'APRÈS-MIDI)**

En utilisant l'histoire de cas et l'image, répondre à la question suivante sur la feuille réponse.

Données sur le patient:

Âge:		Pression artérielle:	/ mmHg
Sexe:		Fréquence cardiaque:	bpm
Taille:	cm	Fréquence respiratoire:	/min
Poids:	kg	Température:	°C

Plainte principale:

Histoire de la plainte principale:

Histoire dentaire:

Histoire médicale:

Renseignements significatifs:

Médication courante:

Allergies:

Histoire sociale/familiale:

Renseignements significatifs:

Examen clinique:

Observations importantes:

Extraorales:

Intraorales:

LE BUREAU NATIONAL D'EXAMEN DENTAIRE DU CANADA

STATION #__ – **SESSION DE (L'AVANT-MIDI/L'APRÈS-MIDI)**



(Choisir **UNE** bonne réponse.)

Quel/Quelle est la structure anatomique/le diagnostic le/la plus probable de l'entité indiquée par la/les flèche(s) sur l'image?

- A. Couronne dentaire en voie de calcification.
- B. Sinus maxillaire.
- C. Fissure ptérygomaxillaire.
- D. Image "fantôme".
- E. Défaut ostéoporotique localisé de la spongieuse osseuse.
- F. Alvéole postextraction.
- G. Odontome.
- H. Ostéite raréfiante/périodontite périradiculaire.
- I. Dysplasie osseuse périapicale.
- J. Ostéomyélite.
- K. Tumeur odontogène kératokystique (kératokyste odontogène).
- L. Cémentoblastome.
- M. Tumeur odontogène adénomatoïde.
- N. Sialolithe.
- O. Tumeur maligne.

LE BUREAU NATIONAL D'EXAMEN DENTAIRE DU CANADA

STATION #__ – **SESSION DE (L'AVANT-MIDI/L'APRÈS-MIDI)**

En utilisant l'histoire de cas et l'image, répondre à la question suivante sur la feuille réponse.

Données sur le patient:

Âge:		Pression artérielle:	/ mmHg
Sexe:		Fréquence cardiaque:	bpm
Taille:	cm	Fréquence respiratoire:	/min
Poids:	kg	Température:	°C

Plainte principale:

Histoire de la plainte principale:

Histoire dentaire:

Histoire médicale:

Renseignements significatifs:
Médication courante:
Allergies:

Histoire sociale/familiale:


Renseignements significatifs:

Examen clinique:

Observations importantes:
Extraorales:
Intraorales:

LE BUREAU NATIONAL D'EXAMEN DENTAIRE DU CANADA

STATION #__ – **SESSION DE (L'AVANT-MIDI/L'APRÈS-MIDI)**



(Choisir **UNE** bonne réponse.)

Quel/Quelle est la structure anatomique/le diagnostic le/la plus probable de l'entité indiquée par la/les flèche(s) sur l'image?

- A. Trou mentonnier.
- B. Foramen mandibulaire.
- C. Canal dentaire inférieur.
- D. Fosse de la glande sousmaxillaire.
- E. Canal nourricier.
- F. Défaut osseux de Stafne/cavité osseuse statique.
- G. Défaut postchirurgical/cicatrice.
- H. Ostéite raréfiante.
- I. Kyste du canal nasopalatin/incisif.
- J. Kyste osseux traumatique.
- K. Kyste folliculaire/dentifère.
- L. Kyste résiduel.
- M. Kyste latéral parodontal.
- N. Dysplasie osseuse périapicale.
- O. Tumeur maligne.

LE BUREAU NATIONAL D'EXAMEN DENTAIRE DU CANADA

STATION #__ – **SESSION DE (L'AVANT-MIDI/L'APRÈS-MIDI)**

En utilisant l'histoire de cas et l'image, répondre à la question suivante sur la feuille réponse.

Données sur le patient:

Âge:		Pression artérielle:	/ mmHg
Sexe:		Fréquence cardiaque:	bpm
Taille:	cm	Fréquence respiratoire:	/min
Poids:	kg	Température:	°C

Plainte principale:

Histoire de la plainte principale:

Histoire dentaire:

Histoire médicale:

Renseignements significatifs:
Médication courante:
Allergies:

Histoire sociale/familiale:


Renseignements significatifs:

Examen clinique:

Observations importantes:
Extraorales:
Intraorales:

LE BUREAU NATIONAL D'EXAMEN DENTAIRE DU CANADA

STATION #__ – **SESSION DE (L'AVANT-MIDI/L'APRÈS-MIDI)**



(Choisir **UNE** bonne réponse.)

Quel/Quelle est la structure anatomique/le diagnostic le/la plus probable de l'entité indiquée par la/les flèche(s) sur l'image?

- A. Apex radiculaire en développement.
- B. Fosse canine.
- C. Canal nourricier.
- D. Sinus maxillaire.
- E. Trou mentonnier.
- F. Défaut ostéoporotique localisé de la spongieuse osseuse.
- G. Trou nasopalatin.
- H. Kyste du canal nasopalatin/incisif.
- I. Ostéite raréfiante.
- J. Dysplasie osseuse périapicale.
- K. Kyste résiduel.
- L. Kyste latéral parodontal.
- M. Kyste osseux traumatique.
- N. Améloblastome.
- O. Tumeur maligne.

LE BUREAU NATIONAL D'EXAMEN DENTAIRE DU CANADA

STATION #__ – **SESSION DE (L'AVANT-MIDI/L'APRÈS-MIDI)**

En utilisant l'histoire de cas et l'image, répondre à la question suivante sur la feuille réponse.

Données sur le patient:

Âge:		Pression artérielle:	/ mmHg
Sexe:		Fréquence cardiaque:	bpm
Taille: cm		Fréquence respiratoire:	/min
Poids: kg		Température:	°C

Plainte principale:

Histoire de la plainte principale:

Histoire dentaire:

Histoire médicale:

Renseignements significatifs:

Médication courante:

Allergies:

Histoire sociale/familiale:

Renseignements significatifs:

Examen clinique:


Observations importantes:

Extraorales:

Intraorales:

LE BUREAU NATIONAL D'EXAMEN DENTAIRE DU CANADA

STATION #__ – **SESSION DE (L'AVANT-MIDI/L'APRÈS-MIDI)**



(Choisir **UNE** bonne réponse.)

Quel est le diagnostic le plus probable?

- A. Aucune anomalie présente.
- B. Défaut osseux de Stafne/cavité osseuse statique.
- C. Pseudokyste antral.
- D. Calcification au niveau du tissu mou.
- E. Lésion fibro-osseuse/dysplasie osseuse.
- F. Kyste non-odontogène.
- G. Kyste odontogène.
- H. Tumeur odontogène bénigne.
- I. Ostéomyélite.
- J. Néoplasie maligne.

LE BUREAU NATIONAL D'EXAMEN DENTAIRE DU CANADA

STATION #__ – **SESSION DE (L'AVANT-MIDI/L'APRÈS-MIDI)**

En utilisant l'histoire de cas et l'image, répondre à la question suivante sur la feuille réponse.

Données sur le patient:

Âge:		Pression artérielle:	/ mmHg
Sexe:		Fréquence cardiaque:	bpm
Taille:	cm	Fréquence respiratoire:	/min
Poids:	kg	Température:	°C

Plainte principale:

Histoire de la plainte principale:

Histoire dentaire:

Histoire médicale:

Renseignements significatifs:

Médication courante:

Allergies:

Histoire sociale/familiale:

Renseignements significatifs:

Examen clinique:

Observations importantes:

Extraorales:

Intraorales:

LE BUREAU NATIONAL D'EXAMEN DENTAIRE DU CANADA

STATION #__ – **SESSION DE (L'AVANT-MIDI/L'APRÈS-MIDI)**



(Choisir **UNE** bonne réponse.)

Quel/Quelle est la structure anatomique/le diagnostic le/la plus probable de l'entité indiquée par la/les flèche(s) sur l'image?

- A. Os hyoïde.
- B. Septum antral.
- C. Palais mou.
- D. Colonne cervicale.
- E. Cornet inférieur.
- F. Langue.
- G. Ostéosclérose.
- H. Dent surnuméraire.
- I. Ganglions lymphatiques calcifiés.
- J. Ligament stylohyoïdien calcifié.
- K. Kyste de rétention du sinus maxillaire/pseudokyste antral.
- L. Corps étranger.
- M. Lésion fibro-osseuse.
- N. Ostéite sclérosante/ostéite condensante.
- O. Tumeur maligne.

LE BUREAU NATIONAL D'EXAMEN DENTAIRE DU CANADA

STATION #__ – **SESSION DE (L'AVANT-MIDI/L'APRÈS-MIDI)**

En utilisant l'histoire de cas et l'image, répondre à la question suivante sur la feuille réponse.

Données sur le patient:

Âge:		Pression artérielle:	/ mmHg
Sexe:		Fréquence cardiaque:	bpm
Taille: cm		Fréquence respiratoire:	/min
Poids: kg		Température:	°C

Plainte principale:

Histoire de la plainte principale:

Histoire dentaire:

Histoire médicale:

Renseignements significatifs:

Médication courante:

Allergies:

Histoire sociale/familiale:

Renseignements significatifs:

Examen clinique:


Observations importantes:

Extraorales:

Intraorales:

LE BUREAU NATIONAL D'EXAMEN DENTAIRE DU CANADA

STATION #__ – **SESSION DE (L'AVANT-MIDI/L'APRÈS-MIDI)**



(Choisir **UNE** bonne réponse.)

Quel/Quelle est la structure anatomique/le diagnostic le/la plus probable de l'entité indiquée par la/les flèche(s) sur l'image?

- A. Nez.
- B. Septum nasal.
- C. Processus hamulaire.
- D. Apophyse coronoïde.
- E. Arcade zygomatique.
- F. Crête mylohyoïdienne.
- G. Crête oblique externe.
- H. Torus.
- I. Racine résiduelle.
- J. Ostéite sclérosante/ostéite condensante.
- K. Ostéosclérose.
- L. Dysplasie osseuse périapicale.
- M. Dysplasie fibreuse.
- N. Kyste de rétention du sinus maxillaire/pseudokyste antral.
- O. Tumeur maligne.

LE BUREAU NATIONAL D'EXAMEN DENTAIRE DU CANADA

STATION #__ – **SESSION DE (L'AVANT-MIDI/L'APRÈS-MIDI)**

En utilisant l'histoire de cas et l'image, répondre à la question suivante sur la feuille réponse.

Données sur le patient:

Âge:		Pression artérielle:	/ mmHg
Sexe:		Fréquence cardiaque:	bpm
Taille:	cm	Fréquence respiratoire:	/min
Poids:	kg	Température:	°C

Plainte principale:

Histoire de la plainte principale:

Histoire dentaire:

Histoire médicale:

Renseignements significatifs:
Médication courante:
Allergies:

Histoire sociale/familiale:

Renseignements significatifs:

Examen clinique:

Observations importantes:
Extraorales:
Intraorales:



(Choisir **UNE** bonne réponse.)

Quel est le diagnostic le plus probable de l'entité que l'on voit sur *l'/les* image(s)?

- A. Linea alba.
- B. Granules de Fordyce.
- C. Leucoedème.
- D. Leucoplasie/hyperkératose avec ou sans dysplasie.
- E. Leucokératose traumatique/kératose de frottement.
- F. Brûlure à la muqueuse.
- G. Lichen plan.
- H. Candidose.
- I. Leucoplasie chevelue.
- J. Lupus érythémateux.
- K. Naevus blanc spongieux.
- L. Erythema migrans/langue géographique.
- M. Langue chevelue.
- N. Carcinome verruqueux.

LE BUREAU NATIONAL D'EXAMEN DENTAIRE DU CANADA

STATION #__ – **SESSION DE (L'AVANT-MIDI/L'APRÈS-MIDI)**

En utilisant l'histoire de cas et l'image, répondre à la question suivante sur la feuille réponse.

Données sur le patient:

Âge:		Pression artérielle:	/ mmHg
Sexe:		Fréquence cardiaque:	bpm
Taille:	cm	Fréquence respiratoire:	/min
Poids:	kg	Température:	°C

Plainte principale:

Histoire de la plainte principale:

Histoire dentaire:

Histoire médicale:

Renseignements significatifs:

Médication courante:

Allergies:

Histoire sociale/familiale:

Renseignements significatifs:

Examen clinique:

Observations importantes:

Extraorales:

Intraorales:



(Choisir **UNE** bonne réponse.)

Quel est le diagnostic le plus probable de l'entité que l'on voit sur *l'/les* image(s)?

- A. Aucune lésion visible.
- B. Ulcère(s) aphteux.
- C. Herpès zoster.
- D. Ulcère(s) traumatique(s).
- E. Herpès simplex récurrent.
- F. Gingivostomatite herpétique primaire.
- G. Gingivite ulcéralive nécrosante.
- H. Erythema migrans/langue géographique.
- I. Brûlure à la muqueuse.
- J. Lichen plan.
- K. Carcinome épidermoïde.
- L. Pemphigoïde des membranes muqueuses (pemphigoïde cicatricielle).
- M. Pemphigus vulgaire.
- N. Erythème polymorphe.
- O. Lupus érythémateux.

LE BUREAU NATIONAL D'EXAMEN DENTAIRE DU CANADA

STATION #__ – **SESSION DE (L'AVANT-MIDI/L'APRÈS-MIDI)**

En utilisant l'histoire de cas et l'image, répondre à la question suivante sur la feuille réponse.

Données sur le patient:

Âge:		Pression artérielle:	/ mmHg
Sexe:		Fréquence cardiaque:	bpm
Taille:	cm	Fréquence respiratoire:	/min
Poids:	kg	Température:	°C

Plainte principale:

Histoire de la plainte principale:

Histoire dentaire:

Histoire médicale:

Renseignements significatifs:
Médication courante:
Allergies:

Histoire sociale/familiale:

Renseignements significatifs:

Examen clinique:

Observations importantes:
Extraorales:
Intraorales:



(Choisir **UNE** bonne réponse.)

Quel est le diagnostic le plus probable de l'entité que l'on voit sur l'/les image(s)?

- A. Papille parodontienne.
- B. Torus.
- C. Granulome pyogène.
- D. Mucocèle (kyste/phénomène mucoïde par extravasation).
- E. Hémangiome.
- F. Fibrome/polype fibroépithélial.
- G. Neurome traumatique.
- H. Papillome squameux.
- I. Néoplasie d'une glande salivaire.
- J. Tumeur à cellules granuleuses.
- K. Kyste gingival de l'adulte.
- L. Parulis/fistule.
- M. Hyperplasie papillaire inflammatoire (stomatite prothétique).
- N. Epulis fissuratum/hyperplasie d'irritation prothétique.
- O. Carcinome épidermoïde.

LE BUREAU NATIONAL D'EXAMEN DENTAIRE DU CANADA

STATION #__ – **SESSION DE (L'AVANT-MIDI/L'APRÈS-MIDI)**

En utilisant l'histoire de cas et l'image, répondre à la question suivante sur la feuille réponse.

Données sur le patient:

Âge:		Pression artérielle:	/ mmHg
Sexe:		Fréquence cardiaque:	bpm
Taille:	cm	Fréquence respiratoire:	/min
Poids:	kg	Température:	°C

Plainte principale:

Histoire de la plainte principale:

Histoire dentaire:

Histoire médicale:


Renseignements significatifs:
Médication courante:
Allergies:

Histoire sociale/familiale:

Renseignements significatifs:

Examen clinique:

Observations importantes:
Extraorales:
Intraorales:



(Choisir **UNE** bonne réponse.)

Quel est le diagnostic le plus probable de l'/les entité(s) que l'on voit sur l'image?

- A. Pigmentation physiologique/raciale.
- B. Érythroplasie.
- C. Candidose.
- D. Mélanose du fumeur.
- E. Lichen plan.
- F. Erythema migrans/langue géographique.
- G. Sarcome de Kaposi.
- H. Hémangiome.
- I. Lupus érythémateux.
- J. Tatouage d'amalgame.
- K. Mélanome.
- L. Macule mélanotique/naevus.
- M. Mucocèle (kyste/phénomène mucoïde par extravasation).
- N. Varice(s).

LE BUREAU NATIONAL D'EXAMEN DENTAIRE DU CANADA

STATION #__ – **SESSION DE (L'AVANT-MIDI/L'APRÈS-MIDI)**

En utilisant l'histoire de cas et l'image, répondre à la question suivante sur la feuille réponse.

Données sur le patient:

Âge:		Pression artérielle:	/ mmHg
Sexe:		Fréquence cardiaque:	bpm
Taille:	cm	Fréquence respiratoire:	/min
Poids:	kg	Température:	°C

Plainte principale:

Histoire de la plainte principale:

Histoire dentaire:

Histoire médicale:

Renseignements significatifs:
Médication courante:
Allergies:

Histoire sociale/familiale:

Renseignements significatifs:

Examen clinique:

Observations importantes:
Extraorales:
Intraorales:

LE BUREAU NATIONAL D'EXAMEN DENTAIRE DU CANADA

STATION #__ – **SESSION DE (L'AVANT-MIDI/L'APRÈS-MIDI)**



(Choisir **UNE OU PLUSIEURS** bonnes réponses.)

Lors de **la prise en charge initiale** de *ce/cette* patient(e), lequel/lesquels parmi les choix suivants est/sont indiqué(s)?

- A. Pas de traitement.
- B. Antimicrobien topique.
- C. Antimicrobien systémique.
- D. Corticostéroïde topique.
- E. Corticostéroïde systémique.
- F. Anesthésique topique.
- G. Analgésique systémique.
- H. Pansement protecteur.
- I. Éliminer le/les facteur(s) étiologique(s).
- J. Débridement.
- K. Biopsie d'incision.
- L. Biopsie-exérèse.

LE BUREAU NATIONAL D'EXAMEN DENTAIRE DU CANADA

STATION #__ – **SESSION DE (L'AVANT-MIDI/L'APRÈS-MIDI)**

En utilisant l'histoire de cas et l'image, répondre à la question suivante sur la feuille réponse.

Données sur le patient:

Âge:		Pression artérielle:	/ mmHg
Sexe:		Fréquence cardiaque:	bpm
Taille:	cm	Fréquence respiratoire:	/min
Poids:	kg	Température:	°C

Plainte principale:

Histoire de la plainte principale:

Histoire dentaire:

Histoire médicale:

Renseignements significatifs:

Médication courante:

Allergies:

Histoire sociale/familiale:


Renseignements significatifs:

Examen clinique:

Observations importantes:

Extraorales:

Intraorales:



(Choisir **UNE OU PLUSIEURS** bonnes réponses.)

Quelle(s) condition(s) peut/peuvent faire partie du **diagnostic différentiel** de l'entité montrée sur l'image?

- A. Langue normale.
- B. Amygdale linguale/papilles foliées.
- C. Langue fissurée.
- D. Leucokératose traumatique/kératose de frottement.
- E. Ulcère traumatique.
- F. Leucoplasie/hyperkératose avec ou sans dysplasie.
- G. Leucoplasie chevelue.
- H. Langue chevelue.
- I. Erythema migrans/langue géographique.
- J. Glossite médiane rhomboïde.
- K. Candidose.
- L. Lichen plan.
- M. Papillome squameux.
- N. Tumeur à cellules granuleuses.
- O. Carcinome épidermoïde.

LE BUREAU NATIONAL D'EXAMEN DENTAIRE DU CANADA

STATION #__ – **SESSION DE (L'AVANT-MIDI/L'APRÈS-MIDI)**

En utilisant l'histoire de cas et l'image, répondre à la question suivante sur la feuille réponse.

Données sur le patient:

Âge:		Pression artérielle:	/ mmHg
Sexe:		Fréquence cardiaque:	bpm
Taille:	cm	Fréquence respiratoire:	/min
Poids:	kg	Température:	°C

Plainte principale:

Histoire de la plainte principale:

Histoire dentaire:

Histoire médicale:


Renseignements significatifs:
Médication courante:
Allergies:

Histoire sociale/familiale:

Renseignements significatifs:

Examen clinique:

Observations importantes:
Extraorales:
Intraorales:



(Choisir **UNE OU PLUSIEURS** bonnes réponses.)

Quelle(s) condition(s) peut/peuvent faire partie du **diagnostic différentiel** de l'entité montrée sur l'image?

- A. Muqueuse buccale normale.
- B. Papille parotidienne.
- C. Leucoedème.
- D. Granules de Fordyce.
- E. Linea alba.
- F. Leucokératose traumatique/kératose de frottement.
- G. Leucoplasie/hyperkératose avec ou sans dysplasie.
- H. Lichen plan.
- I. Lupus érythémateux.
- J. Brûlure à la muqueuse.
- K. Ulcère aphteux.
- L. Ulcère traumatique.
- M. Purpura traumatique/ecchymose.
- N. Fibrome/polype fibroépithélial.
- O. Papillome squameux.





En utilisant le résumé du cas et les images, répondre à la question suivante sur la feuille réponse.

RÉSUMÉ DU CAS:

Bref résumé de la situation.

(Choisir **UNE** bonne réponse.)

Laquelle parmi les paires d'images suivantes représente la position de la tête **et** du corps la plus appropriée pour ce patient à ce moment-ci?



LE BUREAU NATIONAL D'EXAMEN DENTAIRE DU CANADA

STATION #__ – **SESSION DE (L'AVANT-MIDI/L'APRÈS-MIDI)**

E.



F.



G.



H.



LE BUREAU NATIONAL D'EXAMEN DENTAIRE DU CANADA

STATION #__ – **SESSION DE (L'AVANT-MIDI/L'APRÈS-MIDI)**

En utilisant l'image, répondre à la question sur la feuille réponse.

(Choisir **UNE OU PLUSIEURS** bonnes réponses.)

Lequel parmi les sites suivants représente celui qui est le plus approprié pour prendre le pouls **et** celui qui est le plus approprié pour exercer la compression thoracique à un patient en arrêt cardiaque?



- A.
- B.
- C.
- D.
- E.
- F.
- G.
- H.
- I.
- J.

LE BUREAU NATIONAL D'EXAMEN DENTAIRE DU CANADA

STATION #__ – SESSION DE (L'AVANT-MIDI/L'APRÈS-MIDI)

En utilisant le résumé du cas, répondre à la question suivante sur la feuille réponse.

RÉSUMÉ DU CAS

Bref résumé de la situation.

(Choisir **UNE OU PLUSIEURS** bonnes réponses.)

Lequel/Lesquels parmi les agents thérapeutiques suivants est/sont approprié(s) pour une prise en charge de ce patient?

A.

B.

C.

D.

E.

F.

G.


H.

I.

En utilisant le résumé du cas et l'/les image(s), répondre à la question suivante sur la feuille réponse.

RÉSUMÉ DU CAS

Bref résumé de la situation.



(Choisir **UNE** bonne réponse.)


Parmi les choix suivants, lequel est le diagnostic le plus probable?

- A. Crise d'asthme aiguë (bronchospasme).
- B. Obstruction des voies respiratoires supérieures.
- C. Réaction allergique de faible intensité.
- D. Anaphylaxie.
- E. Angine de poitrine/infarctus du myocarde.
- F. Arrêt cardiaque.
- G. Accident vasculaire cérébral.
- H. Hyperglycémie/coma diabétique.
- I. Hypoglycémie/choc insulinique.
- J. Hyperventilation.
- K. Réaction toxique à l'agent anesthésique local.
- L. Réaction à l'épinéphrine.
- M. Syncope vasovagale.

En utilisant le résumé du cas et l'/les image(s), répondre à la question suivante sur la feuille réponse.

RÉSUMÉ DU CAS

Bref résumé de la situation.



(Choisir **UNE OU PLUSIEURS** bonnes réponses.)


Parmi les prises en charge immédiates suivantes, laquelle/lesquelles est/sont appropriée(s) à ce moment pour ce patient?

- A. Aucune intervention n'est nécessaire.
- B. Administrer de l'acide acétylsalicylique.
- C. Administrer de la diphenhydramine.
- D. Administrer de l'épinéphrine.
- E. Administrer du glucagon.
- F. Administrer du glucose par voie buccale.
- G. Administrer de la nitroglycérine.
- H. Administrer de l'oxygène.
- I. Administrer du salbutamol.
- J. Basculer la tête/relever le menton.
- K. Ventiler le patient et débiter les compressions cardiaques.
- L. Poussées sur l'abdomen.
- M. Nettoyage de la bouche avec le doigt (finger sweep).
- N. Utilisation d'un défibrillateur externe automatique.
- O. Appeler les services médicaux d'urgence (911).

LE BUREAU NATIONAL D'EXAMEN DENTAIRE DU CANADA

STATION #__ – **SESSION DE (L'AVANT-MIDI/L'APRÈS-MIDI)**

En utilisant les images des prothèses complètes, répondre à la question suivante sur la feuille réponse.



(Choisir **UNE OU PLUSIEURS** bonnes réponses.)

Les contacts occlusaux en intercuspitation maximale indiqués en bleu foncé sont

- A. acceptables.
- B. inégaux dans leur distribution dans la région postérieure.
- C. inadéquats dans la région antérieure.

LE BUREAU NATIONAL D'EXAMEN DENTAIRE DU CANADA

STATION #__ – **SESSION DE (L'AVANT-MIDI/L'APRÈS-MIDI)**

En utilisant la sonde et le modèle unitaire (cast) ____, répondre à la question suivante sur la feuille réponse.

(Choisir **UNE OU PLUSIEURS** bonnes réponses.)

L'appui occlusal préparé sur la dent ____ n'est/est/a

- A. acceptable.
- B. une contre-dépouille.
- C. trop large.
- D. trop étroit.
- E. trop profond.
- F. pas assez profond.
- G. trop aigu.
- H. trop bas dans la région de la crête marginale (n'est pas un appui positif).

NE PAS ENLEVER L'ARMATURE DU MODÈLE (CAST).

En utilisant la sonde et le modèle (cast)____, répondre à la question suivante sur la feuille réponse.

(Choisir **UNE OU PLUSIEURS** bonnes réponses.)

Le grand connecteur sur l'armature de la prothèse partielle amovible

- A. est acceptable.
- B. est trop près d'un frein.
- C. est trop près de la gencive marginale.
- D. a une finition inadéquate.
- E. est trop étroit.
- F. est trop large.

LE BUREAU NATIONAL D'EXAMEN DENTAIRE DU CANADA
STATION #__ – **SESSION DE (L'AVANT-MIDI/L'APRÈS-MIDI)**

NE PAS ENLEVER L'ARMATURE DU MODÈLE (CAST).

En utilisant *la sonde et le modèle (cast)*____, répondre à la question suivante sur la feuille réponse.




(Choisir **UNE OU PLUSIEURS** bonnes réponses.)

L'appui sur la dent ____

- A. est acceptable.
- B. ne s'assoit pas bien.
- C. est trop aigu.
- D. est trop gros.
- E. a une finition inadéquate.

POUR LES FINS DE CET EXAMEN, TOUTES LES LIGNES DE FINITION ONT ÉTÉ PLACÉES SUPRAGINGIVALEMENT.

En utilisant *la sonde et le modèle* _____, (ou les images), répondre à la question suivante sur la feuille réponse.



(Choisir **UNE OU PLUSIEURS** bonnes réponses.)

La préparation pour une couronne céramométallique avec occlusal en métal et épaulement buccal en porcelaine (90° butt joint) sur la dent _____

- A. est acceptable.
- B. a de la contre-dépouille.
- C. n'est pas réduite suffisamment au buccal.
- D. est trop réduite au buccal.
- E. n'est pas réduite suffisamment au lingual.
- F. est trop réduite au lingual.
- G. n'est pas réduite suffisamment au mésial.
- H. est trop réduite au mésial.
- I. n'est pas réduite suffisamment au distal.
- J. est trop réduite au distal.
- K. n'est pas réduite suffisamment à l'occlusal.
- L. est trop réduite à l'occlusal.

POUR LES FINS DE CET EXAMEN, TOUTES LES LIGNES DE FINITION ONT ÉTÉ PLACÉES SUPRAGINGIVALEMENT.

En utilisant la sonde et le modèle _____, répondre à la question suivante sur la feuille réponse.


(Choisir **UNE OU PLUSIEURS** bonnes réponses.)

La préparation pour une couronne céramométallique avec occlusal en métal et épaulement buccal en porcelaine (90° butt joint) sur la dent ____ a

- A. une ligne de finition acceptable.
- B. une ligne de finition inacceptable car irrégulière et discontinue.
- C. de l'émail non supporté au niveau de la ligne de finition (lipping).
- D. une convergence occlusale excessive mésiodistalement.
- E. une convergence occlusale excessive buccolingualement.

POUR LES FINS DE L'EXAMEN TOUTES LES LIGNES DE FINITION ONT ÉTÉ PLACÉES SUPRAGINGIVALEMENT.

En utilisant *la sonde et le modèle* _____, (ou les images), répondre à la question suivante sur la feuille réponse.




(Choisir **UNE OU PLUSIEURS** bonnes réponses.)

La préparation pour une couronne toute céramique sur la dent _____

- A. est acceptable.
- B. a de la contre-dépouille.
- C. n'est pas réduite suffisamment au labial/buccal.
- D. est trop réduite au labial/buccal.
- E. n'est pas réduite suffisamment au lingual.
- F. est trop réduite au lingual.
- G. n'est pas réduite suffisamment au mésial.
- H. est trop réduite au mésial.
- I. n'est pas réduite suffisamment au distal.
- J. est trop réduite au distal.
- K. n'est pas réduite suffisamment à l'incisif/l'occlusal.
- L. est trop réduite à l'incisif/l'occlusal.
- M. est inacceptable car présente des angles aigus.

En utilisant les images, répondre à la question suivante sur la feuille réponse.



(Choisir **UNE OU PLUSIEURS** bonnes réponses.)


La préparation pour une couronne complète toute métallique sur la dent _____

- A. est acceptable.
- B. a de la contre-dépouille.
- C. n'est pas réduite suffisamment au buccal.
- D. est trop réduite au buccal.
- E. n'est pas réduite suffisamment au lingual.
- F. est trop réduite au lingual.
- G. n'est pas réduite suffisamment au mésial.
- H. est trop réduite au mésial.
- I. n'est pas réduite suffisamment au distal.
- J. est trop réduite au distal.

LE BUREAU NATIONAL D'EXAMEN DENTAIRE DU CANADA

STATION #__ – **SESSION DE (L'AVANT-MIDI/L'APRÈS-MIDI)**

En utilisant les images, répondre à la question suivante sur la feuille réponse.



Choisir **UNE OU PLUSIEURS** bonnes réponses.)

La préparation pour une couronne complète toute métallique sur la dent ____ a

- A. une ligne de finition acceptable.
- B. une ligne de finition inacceptable car irrégulière et discontinue.
- C. de l'émail non supporté au niveau de la ligne de finition (lipping).
- D. une convergence occlusale excessive mésiodistalement.
- E. une convergence occlusale excessive buccolingualement.

LE BUREAU NATIONAL D'EXAMEN DENTAIRE DU CANADA

STATION #__ – SESSION DE (L'AVANT-MIDI/L'APRÈS-MIDI)

En utilisant *la sonde, le modèle (cast)*____, et les images, répondre à la question suivante sur la feuille réponse.



(Choisir **UNE OU PLUSIEURS** bonnes réponses.)


La restauration céramométallique sur la dent ____

- A. est acceptable.
- B. a un surcontour au labial/buccal.
- C. a un surcontour au lingual.
- D. a un/des contact(s) proximal/aux inadéquat(s).
- E. est trop longue à l'incisif/l'occlusal.
- F. est trop courte à l'incisif/l'occlusal.

LE BUREAU NATIONAL D'EXAMEN DENTAIRE DU CANADA

STATION #__ – **SESSION DE (L'AVANT-MIDI/L'APRÈS-MIDI)**

En utilisant *la sonde, le modèle (cast)*____, et les images, répondre à la question suivante sur la feuille réponse.






(Choisir **UNE OU PLUSIEURS** bonnes réponses.)

Le bord de la couronne céramométallique sur la dent ____ est

- A. acceptable.
- B. ouvert au mésial.
- C. ouvert au distal.
- D. ouvert au labial/buccal.
- E. ouvert au lingual.
- F. en surextension au mésial.
- G. en surextension au distal.
- H. en surextension au labial/buccal.
- I. en surextension au lingual.

STATION #__ – **SESSION DE (L'AVANT-MIDI/L'APRÈS-MIDI)**

En utilisant *la sonde, le modèle (cast)* _____, et les images, répondez à la question suivante sur la feuille réponse.



(Choisir **UNE OU PLUSIEURS** bonnes réponses.)

La restauration céramométallique sur la dent _____

- A. est acceptable.
- B. a un surcontour au labial/buccal.
- C. a un surcontour au lingual.
- D. a un/des contact(s) interproximal(aux) inadéquat(s).
- E. est trop longue à l'incisif/occlusal.
- F. est trop courte à l'incisif/occlusal.
- G. est ouverte à la ligne de finition mésiale.
- H. est ouverte à la ligne de finition distale.
- I. est ouverte à la ligne de finition labiale/buccale.
- J. est ouverte à la ligne de finition linguale.

STATION #__ – **SESSION DE (L'AVANT-MIDI/L'APRÈS-MIDI)**

En utilisant *la sonde, le modèle (cast)*____, et les images, répondre à la question suivante sur la feuille réponse.



(Choisir **UNE OU PLUSIEURS** bonnes réponses.)

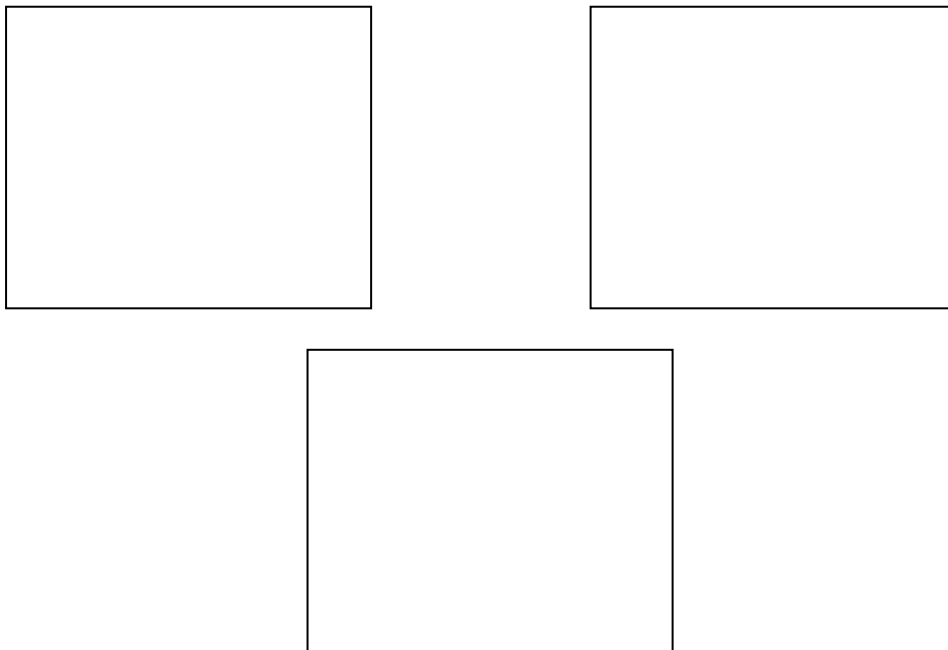
La restauration toute céramique sur la dent ____

- A. est acceptable.
- B. a un surcontour au labial/buccal.
- C. a un surcontour au lingual.
- D. a un/des contact(s) proximal(aux) inadéquat(s).
- E. est trop longue à l'incisif/occlusal.
- F. est trop courte à l'incisif/occlusal.

LE BUREAU NATIONAL D'EXAMEN DENTAIRE DU CANADA

STATION #__ – **SESSION DE (L'AVANT-MIDI/L'APRÈS-MIDI)**

En utilisant les images, répondre à la question suivante sur la feuille réponse.




(Choisir **UNE OU PLUSIEURS** bonnes réponses.)

Les bords de la restauration provisoire sur la dent __ sont

- A. acceptables.
- B. ouverts.
- C. en surcontour.
- D. en souscontour.

En utilisant les images, répondre à la question suivante sur la feuille réponse.



(Choisir **UNE OU PLUSIEURS** bonnes réponses.)

La restauration provisoire sur la dent __

- A. a des contours et des contacts acceptables.
- B. a un contour buccal inacceptable.
- C. a un contour lingual inacceptable.
- D. a un/des contact(s) proximal(aux) inacceptable(s).
- E. a un/des manque(s) (espace vide) au niveau de la/les crête(s) marginale(s).
- F. est en supraocclusion.
- G. est en infraocclusion.

LE BUREAU NATIONAL D'EXAMEN DENTAIRE DU CANADA

STATION #__ – **SESSION DE (L'AVANT-MIDI/L'APRÈS-MIDI)**

En utilisant *la sonde et le modèle* ____, répondre à la question suivante sur la feuille réponse.

(Choisir **UNE OU PLUSIEURS** bonnes réponses.)

Laquelle/Lesquelles parmi les modifications suivantes est/sont nécessaire(s) pour rendre la cavité ____ sur la dent ____ acceptable pour une restauration en amalgame?

- A. Aucune modification requise.
- B. Approfondir la paroi pulpaire.
- C. Approfondir la paroi axiale, au mésial.
- D. Approfondir la paroi axiale, au distal.
- E. Accroître la forme de rétention et de résistance occlusale.
- F. Corriger la paroi mésiobuccale.
- G. Corriger la paroi mésiolinguale.
- H. Corriger la paroi distobuccale.
- I. Corriger la paroi distolinguale.
- J. Étendre gingivalemment la paroi mésiogingivale.
- K. Étendre gingivalemment la paroi distogingivale.
- L. Finir l'/les angle(s) cavopériphérique(s).

LE BUREAU NATIONAL D'EXAMEN DENTAIRE DU CANADA

STATION #__ – **SESSION DE (L'AVANT-MIDI/L'APRÈS-MIDI)**

En utilisant *la sonde et le modèle* ____, répondre à la question suivante sur la feuille réponse.

(Choisir **UNE OU PLUSIEURS** bonnes réponses.)


Laquelle/Lesquelles parmi les modifications suivantes est/sont nécessaire(s) au niveau de la préparation pour amalgame sur la dent ____?

- A. Aucune modification requise.
- B. Réduire la cuspide mésiobuccale pour permettre un recouvrement de cette cuspide.
- C. Réduire la cuspide distobuccale pour permettre un recouvrement de cette cuspide.
- D. Réduire la cuspide mésiolinguale pour permettre un recouvrement de cette cuspide.
- E. Réduire la cuspide distolinguale pour permettre un recouvrement de cette cuspide.
- F. Placer des organes de rétention auxiliaires.

LE BUREAU NATIONAL D'EXAMEN DENTAIRE DU CANADA

STATION #__ – **SESSION DE (L'AVANT-MIDI/L'APRÈS-MIDI)**

En utilisant l'image, répondre à la question suivante sur la feuille réponse.



(Choisir **UNE OU PLUSIEURS** bonnes réponses.)

En se basant sur les données radiologiques, laquelle/lesquelles parmi les surfaces suivantes requiert/requièrent une restauration?

- A. Distal de la dent ___.
- B. Mésial de la dent ___.
- C. Distal de la dent ___.
- D. Mésial de la dent ___.
- E. Distal de la dent ___.
- F. Mésial de la dent ___.
- G. Distal de la dent ___.
- H. Mésial de la dent ___.
- I. Distal de la dent ___.
- J. Mésial de la dent ___.
- K. Distal de la dent ___.
- L. Aucun des choix ci-dessus.

LE BUREAU NATIONAL D'EXAMEN DENTAIRE DU CANADA

STATION #__ – **SESSION DE (L'AVANT-MIDI/L'APRÈS-MIDI)**

En utilisant l'image, répondre à la question suivante sur la feuille réponse.



(Choisir **UNE OU PLUSIEURS** bonnes réponses.)

En se basant sur les données radiologiques, laquelle/lesquelles parmi les surfaces suivantes requiert/requièrent une restauration?

- A. Distal de la dent ___.
- B. Mésial de la dent ___.
- C. Distal de la dent ___.
- D. Mésial de la dent ___.
- E. Distal de la dent ___.
- F. Mésial de la dent ___.
- G. Distal de la dent ___.
- H. Mésial de la dent ___.
- I. Distal de la dent ___.
- J. Mésial de la dent ___.
- K. Distal de la dent ___.
- L. Aucun des choix ci-dessus.

LE BUREAU NATIONAL D'EXAMEN DENTAIRE DU CANADA

STATION #__ – SESSION DE (L'AVANT-MIDI/L'APRÈS-MIDI)

En utilisant *la sonde, le modèle (cast)* ____, et les images, répondre à la question suivante sur la feuille réponse.



(Choisir **UNE OU PLUSIEURS** bonnes réponses.)

La restauration en composite sur la dent ____

- A. est acceptable.
- B. a un surcontour/surplus de matériau.
- C. a un souscontour.
- D. a un/des contact(s) interproximal(aux) ouvert(s).
- E. a un/une/des porosité(s)/manque(s).

LE BUREAU NATIONAL D'EXAMEN DENTAIRE DU CANADA

STATION #__ – SESSION DE (L'AVANT-MIDI/L'APRÈS-MIDI)

En utilisant *la sonde, le modèle (cast)* ____, et les images, répondre à la question suivante sur la feuille réponse.



(Choisir **UNE OU PLUSIEURS** bonnes réponses.)


La restauration en amalgame sur la dent ____

- A. est acceptable.
- B. a un surcontour/surplus de matériau.
- C. a un souscontour.
- D. a un/des contact(s) interproximal(aux) ouvert(s).
- E. a un/une/des porosité(s)/manque(s).

LE BUREAU NATIONAL D'EXAMEN DENTAIRE DU CANADA

STATION #__ – SESSION DE (L'AVANT-MIDI/L'APRÈS-MIDI)

En utilisant *la sonde, le modèle (cast)* ____, et les images, répondre à la question suivante sur la feuille réponse.



(Choisir **UNE OU PLUSIEURS** bonnes réponses.)

La restauration en composite sur la dent ____

- A. est acceptable.
- B. a un surcontour/surplus de matériau.
- C. a un souscontour.
- D. a un/des contact(s) interproximal(aux) ouvert(s).
- E. a un/une/des porosité(s)/manque(s).

LE BUREAU NATIONAL D'EXAMEN DENTAIRE DU CANADA

STATION #__ – **SESSION DE (L'AVANT-MIDI/L'APRÈS-MIDI)**

En utilisant *la sonde, le modèle (cast)* ____, et les images, répondre à la question suivante sur la feuille réponse.



(Choisir **UNE OU PLUSIEURS** bonnes réponses.)

La restauration en amalgame sur la dent ____

- A. est acceptable.
- B. a un surcontour/surplus de matériau.
- C. a un souscontour.
- D. a un/des contact(s) interproximal(aux) ouvert(s).
- E. a un/une/des porosité(s)/manque(s).

LE BUREAU NATIONAL D'EXAMEN DENTAIRE DU CANADA

STATION #__ – **SESSION DE (L'AVANT-MIDI/L'APRÈS-MIDI)**

En utilisant les images, répondre à la question suivante sur la feuille réponse.



(Choisir **UNE OU PLUSIEURS** bonnes réponses.)


La restauration MOD en composite sur la dent ____

- A. est acceptable.
- B. a un surcontour/surplus de matériau à l'occlusal.
- C. a un souscontour à l'occlusal.
- D. a un contact interproximal ouvert au mésial.
- E. a un contact interproximal ouvert au distal.
- F. a un/une/des porosité(s)/manque(s).
- G. a un surcontour sur la surface mésiale.
- H. a un surcontour sur la surface distale.

LE BUREAU NATIONAL D'EXAMEN DENTAIRE DU CANADA

STATION #__ – SESSION DE (L'AVANT-MIDI/L'APRÈS-MIDI)

En utilisant les images, répondre à la question suivante sur la feuille réponse. La moyenne des mesures relatives aux patients de cet âge et les mesures spécifiques pour ce patient pour les angles du plan mandibulaire sont fournies.



Moyenne de l'angle du plan horizontal de Frankfort au plan mandibulaire = ____°
Moyenne de l'angle Selle-Nasion au plan mandibulaire = ____°

Angle du plan horizontal de Frankfort au plan mandibulaire du patient = ____°
Angle Selle-Nasion au plan mandibulaire du patient = ____°

(Choisir **UNE** bonne réponse.)



La hauteur faciale inférieure du patient est

- A. dans les limites normales avec un plan mandibulaire normal.
- B. dans les limites normales avec un plan mandibulaire ouvert (steep).
- C. dans les limites normales avec un plan mandibulaire fermé (plat).
- D. plus petite que la normale avec un plan mandibulaire normal.
- E. plus petite que la normale avec un plan mandibulaire ouvert (steep).
- F. plus petite que la normale avec un plan mandibulaire fermé (plat).
- G. plus grande que la normale avec un plan mandibulaire normal.
- H. plus grande que la normale avec un plan mandibulaire ouvert (steep).
- I. plus grande que la normale avec un plan mandibulaire fermé (plat).

LE BUREAU NATIONAL D'EXAMEN DENTAIRE DU CANADA

STATION #__ – SESSION DE (L'AVANT-MIDI/L'APRÈS-MIDI)

En utilisant *la sonde, les modèles (casts) ___ et ___ et/ou les images*, répondre à la question suivante sur la feuille réponse.



(Choisir **UNE** bonne réponse.)

Un traitement orthodontique pour *ce/cette* patient(e)

- A. n'est pas requis à ce moment.
- B. devrait être débuté maintenant.
- C. devrait être considéré suite à une réévaluation dans 6 à 9 mois.
- D. devrait être débuté durant les derniers stades de la dentition mixte mais avant la poussée de croissance pubertaire.
- E. devrait être débuté immédiatement après l'éruption des deuxièmes molaires permanentes.
- F. devrait être débuté une fois la croissance complétée.

LE BUREAU NATIONAL D'EXAMEN DENTAIRE DU CANADA

STATION #__ – SESSION DE (L'AVANT-MIDI/L'APRÈS-MIDI)

En utilisant les images, répondre à la question suivante sur la feuille réponse. La moyenne des mesures relatives aux patients de cet âge et les mesures spécifiques pour ce patient pour le SNA et SNB sont fournies.



SNA moyen = ____° SNA du patient = ____°
SNB moyen = ____° SNB du patient = ____°

(Choisir **UNE** bonne réponse.)

En se référant aux images et aux mesures fournies, quelle est la relation dentaire et squelettique du patient?

- A. Classe I d'Angle avec une relation squelettique normale.
- B. Classe I d'Angle avec un prognathisme du maxillaire supérieur.
- C. Classe I d'Angle avec un rétrognathisme du maxillaire supérieur.
- D. Classe I d'Angle avec un prognathisme du maxillaire inférieur.
- E. Classe I d'Angle avec un rétrognathisme du maxillaire inférieur.
- F. Classe II d'Angle avec une relation squelettique normale.
- G. Classe II d'Angle avec un prognathisme du maxillaire supérieur.
- H. Classe II d'Angle avec un rétrognathisme du maxillaire supérieur.
- I. Classe II d'Angle avec un prognathisme du maxillaire inférieur.
- J. Classe II d'Angle avec un rétrognathisme du maxillaire inférieur.
- K. Classe III d'Angle avec une relation squelettique normale.
- L. Classe III d'Angle avec un prognathisme du maxillaire supérieur.
- M. Classe III d'Angle avec un rétrognathisme du maxillaire supérieur.
- N. Classe III d'Angle avec un prognathisme du maxillaire inférieur.
- O. Classe III d'Angle avec un rétrognathisme du maxillaire inférieur.

LE BUREAU NATIONAL D'EXAMEN DENTAIRE DU CANADA

STATION #__ – SESSION DE (L'AVANT-MIDI/L'APRÈS-MIDI)

S.V.P. NOTER QU'IL N'Y A QU'UNE SEULE QUESTION À CETTE STATION.

En utilisant la sonde, les modèles (casts) __A & __B, et les images, répondre à la question suivante sur la feuille réponse. Une jauge de Boley, une règle et une table des probabilités de Moyer sont fournies.

Table des probabilités de Moyer (niveau de 75%)

<i>Diamètre total des incisives inférieures</i>		19.5	20.0	20.5	21.0	21.5	22.0	22.5	23.0	23.5	24.0
Diamètre prédit -	Maxillaire supérieur	20.6	20.9	21.2	21.3	21.8	22.0	22.3	22.6	22.9	23.1
canine et prémolaires	Maxillaire inférieur	20.1	20.4	20.7	21.0	21.3	21.6	21.9	22.2	22.5	22.8
<i>Diamètre total des incisives inférieures</i>		24.5	25.0	25.5	26.0	26.5	27.0	27.5	28.0	28.5	29.0
Diamètre prédit -	Maxillaire supérieur	23.4	23.7	24.0	24.2	24.5	24.8	25.0	25.3	25.6	25.9
canine et prémolaires	Maxillaire inférieur	23.1	23.4	23.7	24.0	24.3	24.6	24.8	25.1	25.4	25.7

LE BUREAU NATIONAL D'EXAMEN DENTAIRE DU CANADA

STATION #__ – **SESSION DE (L'AVANT-MIDI/L'APRÈS-MIDI)**



(Choisir **UNE OU PLUSIEURS** bonnes réponses).

À l'arcade **supérieure**, l'analyse d'espace de dentition mixte permet de prédire que le patient

- A. aura au total plus de 2 mm de chevauchement sur l'arcade.
- B. aura au total plus de 2 mm d'espace sur l'arcade.
- C. aura au total sur l'arcade des espaces ou du chevauchement entre 0 et 2 mm.

LE BUREAU NATIONAL D'EXAMEN DENTAIRE DU CANADA

STATION #__ – SESSION DE (L'AVANT-MIDI/L'APRÈS-MIDI)

S.V.P. NOTER QU'IL N'Y A QU'UNE SEULE QUESTION À CETTE STATION.


En utilisant la sonde, les modèles (casts) __A & __B, et les images, répondre à la question suivante sur la feuille réponse. Une jauge de Boley, une règle et une table des probabilités de Moyer sont fournies.

Table des probabilités de Moyer (niveau de 75%)

<i>Diamètre total des incisives inférieures</i>		19.5	20.0	20.5	21.0	21.5	22.0	22.5	23.0	23.5	24.0
Diamètre prédit - canine et prémolaires	Maxillaire supérieur	20.6	20.9	21.2	21.3	21.8	22.0	22.3	22.6	22.9	23.1
	Maxillaire inférieur	20.1	20.4	20.7	21.0	21.3	21.6	21.9	22.2	22.5	22.8
<i>Diamètre total des incisives inférieures</i>		24.5	25.0	25.5	26.0	26.5	27.0	27.5	28.0	28.5	29.0
Diamètre prédit - canine et prémolaires	Maxillaire supérieur	23.4	23.7	24.0	24.2	24.5	24.8	25.0	25.3	25.6	25.9
	Maxillaire inférieur	23.1	23.4	23.7	24.0	24.3	24.6	24.8	25.1	25.4	25.7

LE BUREAU NATIONAL D'EXAMEN DENTAIRE DU CANADA

STATION #__ – **SESSION DE (L'AVANT-MIDI/L'APRÈS-MIDI)**






(Choisir **UNE OU PLUSIEURS** bonnes réponses).

À l'arcade **inférieure**, l'analyse d'espace de dentition mixte permet de prédire que le patient

- A. aura au total plus de 2 mm de chevauchement sur l'arcade.
- B. aura au total plus de 2 mm d'espace sur l'arcade.
- C. aura au total sur l'arcade des espaces ou du chevauchement entre 0 et 2 mm.

En utilisant l'/les image(s), répondre à la question suivante sur la feuille réponse.



(Choisir **UNE** bonne réponse.)


Quelle classe d'occlusion présente ce patient?

- A. Classe I d'Angle avec un surplomb vertical normal.
- B. Classe II division 1 d'Angle avec un surplomb vertical normal.
- C. Classe II division 2 d'Angle avec un surplomb vertical normal.
- D. Classe III d'Angle avec un surplomb vertical normal.
- E. Classe I d'Angle avec une béance antérieure.
- F. Classe II division 1 d'Angle avec une béance antérieure.
- G. Classe II division 2 d'Angle avec une béance antérieure.
- H. Classe III d'Angle avec une béance antérieure.
- I. Classe I d'Angle avec un surplomb vertical excessif.
- J. Classe II division 1 d'Angle avec un surplomb vertical excessif.
- K. Classe II division 2 d'Angle avec un surplomb vertical excessif.
- L. Classe III d'Angle avec un surplomb vertical excessif.
- M. Plan terminal avec marche mésiale.
- N. Plan terminal droit.
- O. Plan terminal avec marche distale.

LE BUREAU NATIONAL D'EXAMEN DENTAIRE DU CANADA

STATION #__ – **SESSION DE (L'AVANT-MIDI/L'APRÈS-MIDI)**

En utilisant l'/les image(s), répondre à la question suivante sur la feuille réponse.




(Choisir **UNE OU PLUSIEURS** bonnes réponses.)

Lequel/Lesquels de ces traitements orthodontiques interceptifs est/sont approprié(s) pour ce patient?

- A. Aucun traitement à ce moment.
- B. Meulage interproximal d'une ou plusieurs canines primaires.
- C. Meulage interproximal d'une ou plusieurs molaires primaires.
- D. Extraction d'une ou des deux canines primaires supérieures.
- E. Extraction d'une ou des deux canines primaires inférieures.
- F. Extraction d'une ou plusieurs molaires primaires supérieures.
- G. Extraction d'une ou plusieurs molaires primaires inférieures.
- H. Mainteneur d'espace au maxillaire supérieur.
- I. Mainteneur d'espace au maxillaire inférieur.
- J. Créer plus d'espace au maxillaire supérieur.
- K. Créer plus d'espace au maxillaire inférieur.
- L. Appareil de correction d'habitude.
- M. Appareil d'expansion palatine postérieur bilatéral.
- N. Ajustement occlusal d'une ou plusieurs dents.
- O. Désinclusion des molaires.

STATION #__ – **SESSION DE (L'AVANT-MIDI/L'APRÈS-MIDI)**

En utilisant l'/les image(s), répondre à la question suivante sur la feuille réponse.




(Choisir **UNE OU PLUSIEURS** bonnes réponses.)

Lequel/Lesquels de ces traitements orthodontiques interceptifs est/sont approprié(s) pour ce patient?

- A. Aucun traitement à ce moment.
- B. Meulage interproximal d'une ou plusieurs canines primaires.
- C. Meulage interproximal d'une ou plusieurs molaires primaires.
- D. Extraction d'une ou des deux canines primaires supérieures.
- E. Extraction d'une ou des deux canines primaires inférieures.
- F. Extraction d'une ou plusieurs molaires primaires supérieures.
- G. Extraction d'une ou plusieurs molaires primaires inférieures.
- H. Mainteneur d'espace au maxillaire supérieur.
- I. Mainteneur d'espace au maxillaire inférieur.
- J. Créer plus d'espace au maxillaire supérieur.
- K. Créer plus d'espace au maxillaire inférieur.
- L. Appareil pour corriger une habitude.
- M. Appareil d'expansion palatine postérieur bilatéral avec correcteur d'habitude.
- N. Appareil d'expansion palatine postérieur bilatéral.
- O. Correction d'articulé croisé antérieur.

En utilisant l'/les image(s), répondre à la question suivante sur la feuille réponse.



(Choisir **UNE OU PLUSIEURS** bonnes réponses.)


À ce moment-ci, lequel/lesquels des traitements interceptifs d'orthodontie est/sont approprié(s) pour ce patient?

- A. Aucun traitement à ce moment-ci.
- B. Créer plus d'espace au maxillaire supérieur.
- C. Créer plus d'espace au maxillaire inférieur.
- D. Appareil pour corriger une habitude.
- E. Appareil d'expansion palatine postérieur bilatéral avec correcteur d'habitude intégré.
- F. Appareil d'expansion palatine postérieur bilatéral.
- G. Correction d'articulé croisé antérieur.
- H. Appareil modifiant la croissance.

LE BUREAU NATIONAL D'EXAMEN DENTAIRE DU CANADA

STATION #__ – **SESSION DE (L'AVANT-MIDI/L'APRÈS-MIDI)**

En utilisant l'/les image(s), répondre à la question suivante sur la feuille réponse.




(Choisir **UNE OU PLUSIEURS** bonnes réponses.)

Quel(s) est/sont le(s) traitement(s) approprié(s) pour les espaces/chevauchements au maxillaire supérieur à ce moment-ci?

- A. Attendre l'éruption des canines permanentes supérieures et réévaluer.
- B. Frénectomie.
- C. Fermeture orthodontique.
- D. Extraction d'une ou plusieurs dents surnuméraires.
- E. Extraction d'une ou plusieurs canines primaires.
- F. Meulage interproximal d'une ou plusieurs canines primaires.
- G. Conservation de l'espace de dérive.
- H. Traitement orthodontique suivi par une/des restauration(s) esthétique(s).
- I. Restauration(s) esthétique(s) sans traitement orthodontique.
- J. Expansion de l'arcade.
- K. Ouverture d'occlusion.
- L. Fermeture d'occlusion.

En utilisant l'/les image(s), répondre à la question suivante sur la feuille réponse.



(Choisir **UNE OU PLUSIEURS** bonnes réponses.)


Quel(s) est/sont le(s) traitement(s) approprié(s) pour les espaces/chevauchements au maxillaire inférieur à ce moment-ci?

- A. Attendre l'éruption des canines inférieures permanentes et réévaluer.
- B. Frénectomie.
- C. Fermeture orthodontique.
- D. Extraction d'une ou plusieurs dents surnuméraires.
- E. Extraction d'une ou plusieurs canines primaires.
- F. Meulage interproximal d'une ou plusieurs canines primaires.
- G. Conservation de l'espace de dérive.
- H. Traitement orthodontique suivi par une/des restauration(s) esthétique(s).
- I. Restauration(s) esthétique(s) sans traitement orthodontique.
- J. Expansion de l'arcade.
- K. Ouverture d'occlusion.
- L. Fermeture d'occlusion.

LE BUREAU NATIONAL D'EXAMEN DENTAIRE DU CANADA

STATION #__ – **SESSION DE (L'AVANT-MIDI/L'APRÈS-MIDI)**

En utilisant l'/les image(s), répondre à la question suivante sur la feuille réponse.



(Choisir **UNE OU PLUSIEURS** bonnes réponses.)

Un plan de traitement complet pour ce patient qui suit présentement un traitement orthodontique devrait inclure une/un/ l'

- A. frénectomie.
- B. greffe gingivale.
- C. restauration esthétique.
- D. meulage interproximal.
- E. extraction des troisièmes molaires.
- F. gingivectomie.

En utilisant l'image, répondre à la question suivante sur la feuille réponse.



(Choisir **UNE OU PLUSIEURS** bonnes réponses.)

Laquelle/Lesquelles parmi les conditions suivantes peut/peuvent compliquer le traitement endodontique de la dent ____?

- A. Aucun facteur de complication n'est présent.
- B. Présence de canaux accessoires/subdivision canalaire.
- C. Racine courbée/morphologie radiculaire atypique.
- D. Pulpolithes/calcification de la chambre pulpaire.
- E. Canal(aux) calcifié(s).
- F. Résorption interne.
- G. Résorption externe.
- H. Restauration extensive.
- I. Carie.
- J. Dent en rotation ou basculée.
- K. Fracture dentaire.
- L. Apex ouvert.

LE BUREAU NATIONAL D'EXAMEN DENTAIRE DU CANADA

STATION #__ – **SESSION DE (L'AVANT-MIDI/L'APRÈS-MIDI)**

En utilisant l'histoire de cas et l'/les image(s), répondre à la question suivante sur la feuille réponse.

Données sur le patient:

Âge:		Pression artérielle:	/ mmHg
Sexe:		Fréquence cardiaque:	bpm
Taille:	cm	Fréquence respiratoire:	/min
Poids:	kg	Température:	°C

Plainte principale:

Histoire de la plainte principale:

Histoire dentaire:

Histoire médicale:

Renseignements significatifs:

Médication courante:

Allergies:

Histoire sociale/familiale:

Renseignements significatifs:

Examen clinique:



Observations importantes:

Extraorales:

Intraorales:

LE BUREAU NATIONAL D'EXAMEN DENTAIRE DU CANADA

STATION #__ – **SESSION DE (L'AVANT-MIDI/L'APRÈS-MIDI)**



(Choisir **UNE OU PLUSIEURS** bonnes réponses.)

Lequel/Lesquels des énoncés suivants décrit/décrivent la préparation pour la cavité d'accès sur la dent ___?

- A. Cavité d'accès acceptable.
- B. Perforation à la furcation.
- C. Perforation latérale de la couronne et/ou de la racine.
- D. Dommages aux parois axiales de la chambre pulpaire.
- E. Dommages à la paroi pulpaire.
- F. Exposition inadéquate des orifices canaux.
- G. Prétraitement inadéquat de la dent.

LE BUREAU NATIONAL D'EXAMEN DENTAIRE DU CANADA

STATION #__ – **SESSION DE (L'AVANT-MIDI/L'APRÈS-MIDI)**

En utilisant l'histoire de cas et l'image, répondre à la question suivante sur la feuille réponse.

Données sur le patient:

Âge:		Pression artérielle:	/ mmHg
Sexe:		Fréquence cardiaque:	bpm
Taille:	cm	Fréquence respiratoire:	/min
Poids:	kg	Température :	°C

Plainte principale:

Histoire de la plainte principale:

Histoire dentaire:

Histoire médicale:

Renseignements significatifs:
Médication courante:
Allergies:

Histoire sociale/familiale:

Renseignements significatifs:

Examen clinique:

Observations importantes:
Extraorales:
Intraorales:



(Choisir **UNE OU PLUSIEURS** bonnes réponses.)

Quelle/Quelles est/sont la/les prise(s) en charge immédiate(s) appropriée(s) pour la dent ___?

- A. Aucun traitement requis.
- B. Corriger les contacts occlusaux.
- C. Refaire le traitement de canal.
- D. Placer une restauration permanente.
- E. Blanchiment.
- F. Apexogénèse.
- G. Apexification.
- H. Apectomie et insertion d'une obturation rétrograde.
- I. Biopsie.
- J. Hémi-section.
- K. Amputation d'une racine.
- L. Pulpotomie.
- M. Pulpectomie.
- N. Extraire la dent.

LE BUREAU NATIONAL D'EXAMEN DENTAIRE DU CANADA

STATION #__ – **SESSION DE (L'AVANT-MIDI/L'APRÈS-MIDI)**

En utilisant l'histoire de cas et l'image, répondre à la question suivante sur la feuille réponse.

Données sur le patient:

Âge:		Pression artérielle:	/ mmHg
Sexe:		Fréquence cardiaque:	bpm
Taille:	cm	Fréquence respiratoire:	/min
Poids:	kg	Température:	°C

Plainte principale:

Histoire de la plainte principale:

Histoire dentaire:

Histoire médicale:

Renseignements significatifs:

Médication courante:

Allergies:

Histoire sociale/familiale:

Renseignements significatifs:

Examen clinique:

Observations importantes:

Extraorales:

Intraorales:



(Choisir **UNE OU PLUSIEURS** bonnes réponses.)

Lequel/Lesquelles parmi les choix suivants décrit/décrivent le traitement de canal de la dent ____?

- A. Acceptable.
- B. Perforation de la furcation.
- C. Perforation latérale.
- D. Perforation/déviation apicale.
- E. Sous obturé (trop court).
- F. Manque de compactage (porosités).
- G. Obturé en excès/extrusion.
- H. Mise en forme inacceptable.
- I. Instrument fracturé (broken file).
- J. Matériau d'obturation inadéquat.
- K. Canal non-traité.

LE BUREAU NATIONAL D'EXAMEN DENTAIRE DU CANADA

STATION #__ – **SESSION DE (L'AVANT-MIDI/L'APRÈS-MIDI)**

En utilisant l'histoire de cas et les images, répondre à la question suivante sur la feuille réponse.

Données sur le patient:

Âge:		Pression artérielle:	/ mmHg
Sexe:		Fréquence cardiaque:	bpm
Taille:	cm	Fréquence respiratoire:	/min
Poids:	kg	Température:	°C

Plainte principale:

Histoire de la plainte principale:

Histoire dentaire:

Histoire médicale:

Renseignements significatifs:

Médication courante:

Allergies:

Histoire sociale/familiale:

Renseignements significatifs:

Examen clinique:



Observations importantes:

Extraorales:

Intraorales:

LE BUREAU NATIONAL D'EXAMEN DENTAIRE DU CANADA

STATION #__ – **SESSION DE (L'AVANT-MIDI/L'APRÈS-MIDI)**



(Choisir **UNE OU PLUSIEURS** bonnes réponses.)

Laquelle/Lesquelles parmi les prises en charge immédiates suivantes serait/seraient la/les plus appropriée(s) pour la dent ____?

- A. Pas de traitement et observer.
- B. Pulpectomie/établir un drainage à travers la dent.
- C. Pulpotomie.
- D. Chirurgie périapicale.
- E. Extraction.
- F. Incision et drainage.
- G. Réimplanter et jumeler.
- H. Repositionner et jumeler.
- I. Restaurer.
- J. Coiffage pulpaire.
- K. Antibiothérapie.
- L. Analgésiques.
- M. Ajuster l'occlusion.

LE BUREAU NATIONAL D'EXAMEN DENTAIRE DU CANADA

STATION #__ – **SESSION DE (L'AVANT-MIDI/L'APRÈS-MIDI)**

En utilisant l'histoire de cas et les images, répondre à la question suivante sur la feuille réponse.

Données sur le patient:

Âge:		Pression artérielle:	/ mmHg
Sexe:		Fréquence cardiaque:	bpm
Taille:	cm	Fréquence respiratoire:	/min
Poids:	kg	Température:	°C

Plainte principale:

Histoire de la plainte principale:

Histoire dentaire:

Histoire médicale:

Renseignements significatifs:
Médication courante:
Allergies:

Histoire sociale/familiale:

Renseignements significatifs:

Examen clinique:

Observations importantes:
Extraorales:
Intraorales:

STATION #__ – **SESSION DE (L'AVANT-MIDI/L'APRÈS-MIDI)**



(Choisir **UNE OU PLUSIEURS** bonnes réponses.)

Lequel/Lesquels parmi les diagnostics suivants est/sont le/les plus probable(s) pour la dent ___?

- A. Pulpe normale.
- B. Pulpite réversible.
- C. Pulpite irréversible asymptomatique.
- D. Pulpite irréversible symptomatique.
- E. Nécrose pulpaire.
- F. Périodontite apicale symptomatique.
- G. Abscès apical aigu.
- H. Périodontite apicale asymptomatique.
- I. Abscès apical chronique.
- J. Fracture radiculaire.
- K. Résorption interne.
- L. Résorption externe.
- M. Lésion combinée endo-paro.
- N. Pulpite hyperplasique/polype pulpaire.

LE BUREAU NATIONAL D'EXAMEN DENTAIRE DU CANADA

STATION #__ – **SESSION DE (L'AVANT-MIDI/L'APRÈS-MIDI)**

En utilisant l'histoire de cas et les images, répondre à la question suivante sur la feuille réponse.

Données sur le patient:

Âge:		Pression artérielle:	/ mmHg
Sexe:		Fréquence cardiaque:	bpm
Taille:	cm	Fréquence respiratoire:	/min
Poids:	kg	Température :	°C

Plainte principale:

Histoire de la plainte principale:

Histoire dentaire:

Histoire médicale:

Renseignements significatifs:
Médication courante:
Allergies:


Histoire sociale/familiale:

Renseignements significatifs:


Examen clinique:

Observations importantes:
Extraorales:
Intraorales:

STATION #__ – **SESSION DE (L'AVANT-MIDI/L'APRÈS-MIDI)**



(__ mois post-op)



(__ ans post-op)

(Choisir **UNE OU PLUSIEURS** bonnes réponses.)

La dent __ montre un/une

- A. guérison complète.
- B. guérison incomplète.
- C. périodontite apicale asymptomatique.
- D. abcès apical chronique.
- E. périodontite apicale symptomatique.
- F. abcès apical aigu.
- G. fracture radiculaire.
- H. restauration coronaire inadéquate.
- I. atteinte de la furcation.
- J. longueur du tenon radiculaire/diamètre/préparation de l'espace pour le tenon radiculaire inapproprié(e)(s).

En utilisant l'image, répondre à la question suivante sur la feuille réponse.



(Choisir **UNE OU PLUSIEURS** bonnes réponses.)


Laquelle/Lesquelles parmi les situations suivantes peut/peuvent entraîner une complication lors de l'extraction de la dent ___?

- A. Hypercémentose.
- B. Morphologie radiculaire.
- C. Ankylose.
- D. Carie extensive.
- E. Proximité d'une/de dent(s) adjacente(s).
- F. Augmentation de la densité osseuse.
- G. Dent incluse.
- H. Dent isolée.
- I. Restauration extensive.
- J. Dent avec traitement de canal.
- K. Maxillaire inférieur/supérieur atrophié(s).
- L. Proximité du canal mandibulaire.
- M. Proximité du sinus maxillaire.
- N. Lésion pathologique associée.

LE BUREAU NATIONAL D'EXAMEN DENTAIRE DU CANADA

STATION #__ – **SESSION DE (L'AVANT-MIDI/L'APRÈS-MIDI)**

En utilisant le diagramme, répondre à la question suivante sur la feuille réponse.



(Choisir **UNE** bonne réponse.)

Un lambeau est nécessaire afin de procéder à l'extraction de la dent _____. Le lambeau le plus approprié serait celui qui suit la séquence suivante

- A. 1-2-3-4
- B. 2-3
- C. 3-2-5
- D. 1-2-3-6
- E. 1-2-3-4-6
- F. 5-3-4
- G. 1-2-6
- H. 5-2-3-6
- I. 3-6
- J. 5-2-3-4-6

LE BUREAU NATIONAL D'EXAMEN DENTAIRE DU CANADA

STATION #__ – **SESSION DE (L'AVANT-MIDI/L'APRÈS-MIDI)**

En utilisant l'histoire de cas et l'/les image(s), répondre à la question suivante sur la feuille réponse.

Données sur le patient:

Âge:		Pression artérielle:	/ mmHg
Sexe:		Fréquence cardiaque:	bpm
Taille:	cm	Fréquence respiratoire:	/min
Poids:	kg	Température:	°C

Plainte principale:

Histoire de la plainte principale:

Histoire dentaire:

Histoire médicale:

Renseignements significatifs:

Médication courante:

Allergies:

Histoire sociale/familiale:

Renseignements significatifs:

Examen clinique:


Observations importantes:

Extraorales:

Intraorales:

LE BUREAU NATIONAL D'EXAMEN DENTAIRE DU CANADA

STATION #__ – **SESSION DE (L'AVANT-MIDI/L'APRÈS-MIDI)**



(Choisir **UNE OU PLUSIEURS** bonnes réponses.)

Si on extrait la dent ____, laquelle/lesquelles des complications suivantes risque(nt) probablement de se produire?

- A. Fracture coronaire/radiculaire de la dent.
- B. Communication bucco-sinusale/fistule.
- C. Paresthésie.
- D. Fracture de l'os alvéolaire.

LE BUREAU NATIONAL D'EXAMEN DENTAIRE DU CANADA

STATION #__ – **SESSION DE (L'AVANT-MIDI/L'APRÈS-MIDI)**

En utilisant l'histoire de cas et les images, répondre à la question suivante sur la feuille réponse.

Données sur le patient:

Âge:		Pression artérielle:	/ mmHg
Sexe:		Fréquence cardiaque:	bpm
Taille:	cm	Fréquence respiratoire:	/min
Poids:	kg	Température:	°C

Plainte principale:

Histoire de la plainte principale:

Histoire dentaire:

Histoire médicale:



Renseignements significatifs:
Médication courante:
Allergies:

Histoire sociale/familiale:

Renseignements significatifs:

Examen clinique:

Observations importantes:
Extraorales:
Intraorales:



(Choisir **UNE OU PLUSIEURS** bonnes réponses.)
Parmi les choix suivants, lequel/lesquels est/sont exact(s)?

- A. Aucune évidence de fracture osseuse.
- B. Fracture subcondylienne.
- C. Fracture de l'angle du maxillaire inférieur.
- D. Fracture du corps mandibulaire.
- E. Fracture parasymphisaire.
- F. Fracture alvéolaire.
- G. Dent(s) fracturée(s).
- H. Dent(s) déplacée(s).
- I. Blessure aux tissus mous.

LE BUREAU NATIONAL D'EXAMEN DENTAIRE DU CANADA

STATION #__ – **SESSION DE (L'AVANT-MIDI/L'APRÈS-MIDI)**

En utilisant l'histoire de cas et les images, répondre à la question suivante sur la feuille réponse.

Données sur le patient:

Âge:		Pression artérielle:	/ mmHg
Sexe:		Fréquence cardiaque:	bpm
Taille:	cm	Fréquence respiratoire:	/min
Poids:	kg	Température:	°C

Plainte principale:

Histoire de la plainte principale:

Histoire dentaire:

Histoire médicale:

Renseignements significatifs:
Médication courante:
Allergies:

Histoire sociale/familiale:


Renseignements significatifs:

Examen clinique:

Observations importantes:
Extraorales:
Intraorales:

LE BUREAU NATIONAL D'EXAMEN DENTAIRE DU CANADA

STATION #__ – **SESSION DE (L'AVANT-MIDI/L'APRÈS-MIDI)**



(Choisir **UNE OU PLUSIEURS** bonnes réponses.)

En plus de la palpation, lequel/lesquels parmi les choix suivants est/sont indiqué(s) pour établir le diagnostic de l'enflure de *ce/cette* patient(e)?

- A. Examen radiographique.
- B. Test de vitalité pulpaire.
- C. Sondage parodontal.
- D. Percussion de la dent.
- E. Évaluation de la mobilité dentaire.
- F. Analyse sanguine.
- G. Aspiration.
- H. Test d'allergie.
- I. Biopsie.

LE BUREAU NATIONAL D'EXAMEN DENTAIRE DU CANADA

STATION #__ – **SESSION DE (L'AVANT-MIDI/L'APRÈS-MIDI)**

En utilisant l'histoire de cas et l'image, répondre à la question suivante sur la feuille réponse.

Données sur le patient:

Âge:		Pression artérielle:	/ mmHg
Sexe:		Fréquence cardiaque:	bpm
Taille:	cm	Fréquence respiratoire:	/min
Poids:	kg	Température:	°C

Plainte principale:

Histoire de la plainte principale:

Histoire dentaire:

Histoire médicale:

Renseignements significatifs:

Médication courante:

Allergies:

Histoire sociale/familiale:


Renseignements significatifs:

Examen clinique:

Observations importantes:

Extraorales:

Intraorales:



(Choisir **UNE** bonne réponse.)

Quel est le diagnostic le plus probable de l'enflure chez *ce/cette* patient(e)?

- A. Hématome.
- B. Oedème.
- C. Emphysème souscutané.
- D. Néoplasie.
- E. Infection odontogène.
- F. Infection non-odontogène.
- G. Phénomène de rétention muqueux.
- H. Sialadénite.
- I. Réaction allergique.
- J. Kyste.
- K. Hypertrophie musculaire.
- L. Exostose.
- M. Hyperplasie des tissus mous.

LE BUREAU NATIONAL D'EXAMEN DENTAIRE DU CANADA

STATION #__ – **SESSION DE (L'AVANT-MIDI/L'APRÈS-MIDI)**

En utilisant l'histoire de cas et l'image, répondre à la question suivante sur la feuille réponse.

Données sur le patient:

Âge:		Pression artérielle:	/ mmHg
Sexe:		Fréquence cardiaque:	bpm
Taille:	cm	Fréquence respiratoire:	/min
Poids:	kg	Température:	°C

Plainte principale:

Histoire de la plainte principale:

Histoire dentaire:

Histoire médicale:

Renseignements significatifs:
Médication courante:
Allergies:

Histoire sociale/familiale:

Renseignements significatifs:

Examen clinique:

Observations importantes:
Extraorales:
Intraorales:



(Choisir **UNE OU PLUSIEURS** bonnes réponses.)

Laquelle/Lesquelles parmi les prises en charge initiales suivantes est/sont appropriée(s) pour *ce/cette* patient(e)?

- A. Aucun traitement.
- B. Débridement parodontal.
- C. Drainage par la dent/pulpectomie.
- D. Incision intraorale et drainage.
- E. Incision extraorale et drainage.
- F. Excision.
- G. Extraction.
- H. Antibiothérapie.
- I. Administration de diphenhydramine.
- J. Administration d'épinéphrine.
- K. Diriger le patient vers les intervenants appropriés.

LE BUREAU NATIONAL D'EXAMEN DENTAIRE DU CANADA

STATION #__ – **SESSION DE (L'AVANT-MIDI/L'APRÈS-MIDI)**

En utilisant l'histoire de cas et l'image, répondre à la question suivante sur la feuille réponse.

Données sur le patient:

Âge:		Pression artérielle:	/ mmHg
Sexe:		Fréquence cardiaque:	bpm
Taille:	cm	Fréquence respiratoire:	/min
Poids:	kg	Température:	°C

Plainte principale:

Histoire de la plainte principale:

Histoire dentaire:

Histoire médicale:

Renseignements significatifs:

Médication courante:

Allergies:

Histoire sociale/familiale:

Renseignements significatifs:

Examen clinique:


Observations importantes:

Extraorales:

Intraorales:

LE BUREAU NATIONAL D'EXAMEN DENTAIRE DU CANADA

STATION #__ – **SESSION DE (L'AVANT-MIDI/L'APRÈS-MIDI)**



(Choisir **UNE** bonne réponse.)

Quel est le diagnostic le plus probable de l'enflure chez *ce/cette* patient(e)?

- A. Hématome.
- B. Oedème.
- C. Néoplasie.
- D. Infection odontogène.
- E. Infection non-odontogène.
- F. Kyste de rétention du sinus maxillaire/pseudokyste antral.
- G. Sialadénite/sialolithe.
- H. Réaction allergique.
- I. Kyste.
- J. Hypertrophie musculaire.
- K. Hyperplasie des tissus mous.

LE BUREAU NATIONAL D'EXAMEN DENTAIRE DU CANADA

STATION #__ – **SESSION DE (L'AVANT-MIDI/L'APRÈS-MIDI)**

En utilisant l'histoire de cas et l'image, répondre à la question suivante sur la feuille réponse.

Données sur le patient:

Âge:		Pression artérielle:	/ mmHg
Sexe:		Fréquence cardiaque:	bpm
Taille:	cm	Fréquence respiratoire:	/min
Poids:	kg	Température:	°C

Plainte principale:

Histoire de la plainte principale:

Histoire dentaire:

Histoire médicale:

Renseignements significatifs:
Médication courante:
Allergies:

Histoire sociale/familiale:

Renseignements significatifs:

Examen clinique:

Observations importantes:
Extraorales:
Intraorales:



(Choisir **UNE OU PLUSIEURS** bonnes réponses.)

Lequel/Lesquels parmi les tests et examens suivants est/sont indiqué(s) pour établir le diagnostic de la douleur chez *ce/cette* patient(e)?

- A. Examen radiographique.
- B. Test de vitalité pulpaire.
- C. Sondage parodontal.
- D. Percussion de la dent.
- E. Application de pression sur chaque cuspide.
- F. Évaluation de la mobilité dentaire.
- G. Palpation.
- H. Évaluation de l'occlusion.
- I. Évaluation de la/des restauration(s) présente(s).
- J. Anesthésie locale sélective.
- K. Évaluation des ganglions lymphatiques.
- L. Test microbiologique.
- M. Frottis cytologique.
- N. Biopsie.
- O. Aspiration.

LE BUREAU NATIONAL D'EXAMEN DENTAIRE DU CANADA

STATION #__ – **SESSION DE (L'AVANT-MIDI/L'APRÈS-MIDI)**

En utilisant l'histoire de cas et l'image, répondre à la question suivante sur la feuille réponse.

Données sur le patient:

Âge:		Pression artérielle:	/ mmHg
Sexe:		Fréquence cardiaque:	bpm
Taille:	cm	Fréquence respiratoire:	/min
Poids:	kg	Température:	°C

Plainte principale:

Histoire de la plainte principale:

Histoire dentaire:

Histoire médicale:

Renseignements significatifs:
Médication courante:
Allergies:

Histoire sociale/familiale:

Renseignements significatifs:

Examen clinique:

Observations importantes:
Extraorales:
Intraorales:



(Choisir **UNE OU PLUSIEURS** bonnes réponses.)

Parmi les choix suivants, lequel/lesquels est/sont approprié(s) pour la prise en charge de la douleur de *ce/cette* patient(e)?

- A. Analgésiques.
- B. Antibiothérapie.
- C. Extraction.
- D. Enlever la carie.
- E. Placer un pansement sédatif.
- F. Placer une restauration permanente.
- G. Traitement endodontique.
- H. Traitement parodontal.
- I. Désensibilisation radiculaire.
- J. Incision et drainage.
- K. Ajustement occlusal.
- L. Fabrication d'une plaque occlusale.
- M. Irrigation.
- N. Application de chaleur.
- O. Application de froid.

LE BUREAU NATIONAL D'EXAMEN DENTAIRE DU CANADA

STATION #__ – **SESSION DE (L'AVANT-MIDI/L'APRÈS-MIDI)**

En utilisant l'histoire de cas et l'image, répondre à la question suivante sur la feuille réponse.

Données sur le patient:

Âge:		Pression artérielle:	/ mmHg
Sexe:		Fréquence cardiaque:	bpm
Taille:	cm	Fréquence respiratoire:	/min
Poids:	kg	Température:	°C

Plainte principale:

Histoire de la plainte principale:

Histoire dentaire:

Histoire médicale:

Renseignements significatifs:
Médication courante:
Allergies:

Histoire sociale/familiale:

Renseignements significatifs:

Examen clinique:

Observations importantes:
Extraorales:
Intraorales:

LE BUREAU NATIONAL D'EXAMEN DENTAIRE DU CANADA

STATION #__ – **SESSION DE (L'AVANT-MIDI/L'APRÈS-MIDI)**



(Choisir **UNE OU PLUSIEURS** bonnes réponses.)

Parmi les choix suivants, lequel/lesquels est/sont approprié(s) pour la prise en charge de *ce/cette* patient(e)?

- A. Analgésiques.
- B. Antibiothérapie.
- C. Thérapie antivirale.
- D. Thérapie antifongique.
- E. Placement d'un pansement sédatif.
- F. Irrigation.
- G. Application topique de corticostéroïdes.

LE BUREAU NATIONAL D'EXAMEN DENTAIRE DU CANADA

STATION #__ – **SESSION DE (L'AVANT-MIDI/L'APRÈS-MIDI)**

En utilisant l'histoire de cas et les images, répondre à la question suivante sur la feuille réponse.

Données sur le patient:

Âge:		Pression artérielle:	/ mmHg
Sexe:		Fréquence cardiaque:	bpm
Taille:	cm	Fréquence respiratoire:	/min
Poids:	kg	Température:	°C (°F)

Plainte principale:

Histoire de la plainte principale:

Histoire dentaire:

Histoire médicale:

Renseignements significatifs:

Médication courante:

Allergies:

Histoire sociale/familiale:

Renseignements significatifs:

Examen clinique:

Observations importantes:

Extraorales:

Intraorales:



(Choisir **UNE** bonne réponse.)

Quelle est la cause la plus probable de la douleur chez *ce/cette* patient(e)?

- A. Péricoronarite.
- B. Alvéolite.
- C. Pulpite irréversible asymptomatique.
- D. Pulpite irréversible symptomatique.
- E. Pulpite réversible.
- F. Abscès parodontal.
- G. Abscès apical aigu.
- H. Abscès apical chronique.
- I. Fracture dentaire.
- J. Névralgie du trijumeau/douleur faciale atypique.
- K. Gingivite/parodontite ulcéralive nécrosante.
- L. Hypersensibilité dentinaire.
- M. Dent incluse.
- N. Traumatisme occlusal.
- O. Sinusite maxillaire.

LE BUREAU NATIONAL D'EXAMEN DENTAIRE DU CANADA

STATION #__ – **SESSION DE (L'AVANT-MIDI/L'APRÈS-MIDI)**

En utilisant l'histoire de cas, les tableaux et les images, répondre à la question suivante sur la feuille réponse.

Données sur le patient:

Âge:		Pression artérielle:	/ mmHg
Sexe:		Fréquence cardiaque:	bpm
Taille:	cm	Fréquence respiratoire:	/min
Poids:	kg	Température:	°C

Plainte principale:

Histoire de la plainte principale:

Histoire dentaire:

Histoire médicale:

Renseignements significatifs:
Médication courante:
Allergies:

Histoire sociale/familiale:


Renseignements significatifs:

Examen clinique:

Observations importantes:
Extraorales:
Intraorales:

LE BUREAU NATIONAL D'EXAMEN DENTAIRE DU CANADA

STATION #__ – **SESSION DE (L'AVANT-MIDI/L'APRÈS-MIDI)**



Labial/Buccal

Dent					
Profondeur au sondage					
Récession					
Saignement au sondage					

Lingual

Dent					
Profondeur au sondage					
Récession					
Saignement au sondage					

Mobilité					
Furcation					

(Choisir **UNE OU PLUSIEURS** bonnes réponses.)

Laquelle/Lesquelles parmi les interventions suivantes devrait/devraient être faite(s) durant la prise en charge parodontale initiale (Phase I) de *ce/cette* patient(e)?

- A. Débridement parodontal.
- B. Prise en charge de la carie.
- C. Instructions d'hygiène buccale.
- D. Rince-bouche à la chlorhexidine.
- E. Antibiothérapie systémique.
- F. Extraction.
- G. Ajustement occlusal.
- H. Plaque occlusale (bite plane) /protecteur buccal.
- I. Mouvement orthodontique.
- J. Remplacement de la/des restauration(s) défectueuse(s)/élimination du/des surplus gingival(aux).
- K. Ajustement/modification de la prothèse.
- L. Chirurgie parodontale avec lambeau.
- M. Greffe(s) gingivale(s).
- N. Traitement endodontique.
- O. Jumelage.

LE BUREAU NATIONAL D'EXAMEN DENTAIRE DU CANADA

STATION #__ – SESSION DE (L'AVANT-MIDI/L'APRÈS-MIDI)

En utilisant l'histoire de cas, les tableaux et les images, répondre à la question suivante sur la feuille réponse.

Données sur le patient:

Âge:		Pression artérielle:	/ mmHg
Sexe:		Fréquence cardiaque:	bpm
Taille:	cm	Fréquence respiratoire:	/min
Poids:	kg	Température:	°C

Plainte principale:

Histoire de la plainte principale:

Histoire dentaire:

Histoire médicale:

Renseignements significatifs:

Médication courante:

Allergies:

Histoire sociale/familiale:

Renseignements significatifs:

Examen clinique:


Observations importantes:

Extraorales:

Intraorales:

LE BUREAU NATIONAL D'EXAMEN DENTAIRE DU CANADA

STATION #__ – **SESSION DE (L'AVANT-MIDI/L'APRÈS-MIDI)**



Labial/Buccal

Dent					
Profondeur au sondage					
Récession					
Saignement au sondage					

Lingual

Dent					
Profondeur au sondage					
Récession					
Saignement au sondage					

Mobilité					
Furcation					

(Choisir UNE bonne réponse.)

Quelle procédure chirurgicale parodontale est la plus appropriée?

- A. Débridement seulement avec lambeau ouvert.
- B. Débridement avec lambeau ouvert positionné apicalement.
- C. Lambeau positionné coronairement.
- D. Lambeau positionné latéralement.
- E. Greffe de la gencive libre (autogène).
- F. Greffe de tissu conjonctif sous-épithélial.
- G. Régénération tissulaire guidée.
- H. Greffe osseuse.
- I. Allongement de couronne.
- J. Gingivectomie/gingivoplastie.
- K. Frénectomie/frénotomie.
- L. Exposition chirurgicale de la dent.
- M. Wedge distal.
- N. Curetage gingival.
- O. Amputation radiculaire/hémisection.

LE BUREAU NATIONAL D'EXAMEN DENTAIRE DU CANADA

STATION #__ – **SESSION DE (L'AVANT-MIDI/L'APRÈS-MIDI)**

En utilisant l'histoire de cas, les tableaux et les images, répondre à la question suivante sur la feuille réponse.

Données sur le patient:

Âge:		Pression artérielle:	/ mmHg
Sexe:		Fréquence cardiaque:	bpm
Taille:	cm	Fréquence respiratoire:	/min
Poids:	kg	Température:	°C

Plainte principale:

Histoire de la plainte principale:

Histoire dentaire:

Histoire médicale:

Renseignements significatifs:

Médication courante:

Allergies:

Histoire sociale/familiale:

Renseignements significatifs:

Examen clinique:


Observations importantes:

Extraorales:

Intraorales:

LE BUREAU NATIONAL D'EXAMEN DENTAIRE DU CANADA

STATION #__ – SESSION DE (L'AVANT-MIDI/L'APRÈS-MIDI)



Labial/Buccal

Dent					
Profondeur au sondage					
Récession					
Saignement au sondage					

Lingual

Dent					
Profondeur au sondage					
Récession					
Saignement au sondage					

Mobilité					
Furcation					

(Choisir UNE bonne réponse.)

Quel est le diagnostic le plus approprié de l'état parodontal de *ce/cette* patient(e)?

- A. État parodontal normal.
- B. Hypertrophie gingivale due à la médication.
- C. Parodontite agressive généralisée.
- D. Parodontite chronique généralisée.
- E. Parodontite agressive localisée.
- F. Parodontite chronique localisée.
- G. Abscès gingival.
- H. Abscès parodontal.
- I. Gingivite modifiée par des facteurs systémiques.
- J. Gingivite associée à la présence de plaque seulement.
- K. Gingivite ulcéralive nécrosante.
- L. Parodontite ulcéralive nécrosante.
- M. Manifestations gingivales d'une maladie systémique.
- N. Lésion combinée endo-paro.
- O. Déformité mucogingivale.

LE BUREAU NATIONAL D'EXAMEN DENTAIRE DU CANADA

STATION #__ – **SESSION DE (L'AVANT-MIDI/L'APRÈS-MIDI)**

En utilisant l'histoire de cas, les tableaux et les images, répondre à la question suivante sur la feuille réponse.

Données sur le patient:

Âge:		Pression artérielle:	/ mmHg
Sexe:		Fréquence cardiaque:	bpm
Taille:	cm	Fréquence respiratoire:	/min
Poids:	kg	Température:	°C

Plainte principale:

Histoire de la plainte principale:

Histoire dentaire:

Histoire médicale:

Renseignements significatifs:

Médication courante:

Allergies:

Histoire sociale/familiale:

Renseignements significatifs:

Examen clinique:

Observations importantes:

Extraorales:

Intraorales:

LE BUREAU NATIONAL D'EXAMEN DENTAIRE DU CANADA

STATION #__ – SESSION DE (L'AVANT-MIDI/L'APRÈS-MIDI)

Labial/Buccal

Dent					
Profondeur au sondage					
Récession					
Saignement au sondage					

Lingual

Dent					
Profondeur au sondage					
Récession					
Saignement au sondage					

Mobilité					
Furcation					

(Choisir **UNE OU PLUSIEURS** bonnes réponses.)

Laquelle/Lesquelles parmi les conditions suivantes contribue(nt) à l'état parodontal de *ce/cette* patient(e)?

- A. Tartre et/ou plaque bactérienne.
- B. Morphologie radiculaire et/ou atteinte de furcation.
- C. Traumatisme dû à la prothèse.
- D. Traumatisme dû au brossage.
- E. Anomalie du développement dentaire.
- F. Contact(s) interproximal(aux) inadéquat(s)/fouillage alimentaire.
- G. Restauration(s) défectueuse(s) et/ou embrasure inadéquate.
- H. Facteurs systémiques.
- I. Poche(s) parodontale(s).
- J. Médication du patient.
- K. Usage du tabac.
- L. Lésion combinée endo-paro.
- M. Traumatisme occlusal.
- N. Fracture radiculaire ou perforation.
- O. Manque de collaboration du patient.

LE BUREAU NATIONAL D'EXAMEN DENTAIRE DU CANADA

STATION #__ – **SESSION DE (L'AVANT-MIDI/L'APRÈS-MIDI)**

En utilisant l'image, répondre à la question suivante sur la feuille réponse.



(Choisir **UNE OU PLUSIEURS** bonnes réponses.)

Il y a évidence radiologique de la présence de **carie** au

- A. distal de la dent __.
- B. mésial de la dent __.
- C. distal de la dent __.
- D. mésial de la dent __.
- E. distal de la dent __.
- F. mésial de la dent __.
- G. distal de la dent __.
- H. mésial de la dent __.
- I. distal de la dent __.
- J. mésial de la dent __.
- K. distal de la dent __.

LE BUREAU NATIONAL D'EXAMEN DENTAIRE DU CANADA

STATION #__ – SESSION DE (L'AVANT-MIDI/L'APRÈS-MIDI)

En utilisant l'image, répondre à la question suivante sur la feuille réponse.



(Choisir **UNE OU PLUSIEURS** bonnes réponses.)

Il y a évidence radiologique de la présence de **tartre** au

- A. distal de la dent __.
- B. mésial de la dent __.
- C. distal de la dent __.
- D. mésial de la dent __.
- E. distal de la dent __.
- F. mésial de la dent __.
- G. distal de la dent __.
- H. mésial de la dent __.
- I. distal de la dent __.
- J. mésial de la dent __.
- K. distal de la dent __.

LE BUREAU NATIONAL D'EXAMEN DENTAIRE DU CANADA

STATION #__ – **SESSION DE (L'AVANT-MIDI/L'APRÈS-MIDI)**

En utilisant l'image, répondre à la question suivante sur la feuille réponse.



(Choisir **UNE OU PLUSIEURS** bonnes réponses.)

Il y a évidence radiologique de la présence d'une **restauration défectueuse** au

- A. distal de la dent __.
- B. mésial de la dent __.
- C. distal de la dent __.
- D. mésial de la dent __.
- E. distal de la dent __.
- F. mésial de la dent __.
- G. distal de la dent __.
- H. mésial de la dent __.
- I. distal de la dent __.
- J. mésial de la dent __.
- K. distal de la dent __.
- L. aucun des choix ci-dessus.

LE BUREAU NATIONAL D'EXAMEN DENTAIRE DU CANADA

STATION #__ – **SESSION DE (L'AVANT-MIDI/L'APRÈS-MIDI)**

En utilisant l'image, répondre à la question suivante sur la feuille réponse.



(Choisir **UNE OU PLUSIEURS** bonnes réponses.)

Il y a évidence radiologique de la présence de **carie** au

- A. distal de la dent __.
- B. mésial de la dent __.
- C. distal de la dent __.
- D. mésial de la dent __.
- E. distal de la dent __.
- F. mésial de la dent __.
- G. distal de la dent __.
- H. mésial de la dent __.
- I. distal de la dent __.
- J. mésial de la dent __.
- K. distal de la dent __.
- L. aucun des choix ci-dessus.

LE BUREAU NATIONAL D'EXAMEN DENTAIRE DU CANADA

STATION #__ – SESSION DE (L'AVANT-MIDI/L'APRÈS-MIDI)

En utilisant l'image, répondre à la question suivante sur la feuille réponse.



(Choisir **UNE OU PLUSIEURS** bonnes réponses.)

Il y a évidence radiologique de la présence de **tartre** au

- A. distal de la dent __.
- B. mésial de la dent __.
- C. distal de la dent __.
- D. mésial de la dent __.
- E. distal de la dent __.
- F. mésial de la dent __.
- G. distal de la dent __.
- H. mésial de la dent __.
- I. distal de la dent __.
- J. mésial de la dent __.
- K. distal de la dent __.
- L. aucun des choix ci-dessus.

LE BUREAU NATIONAL D'EXAMEN DENTAIRE DU CANADA

STATION #__ – **SESSION DE (L'AVANT-MIDI/L'APRÈS-MIDI)**

En utilisant l'image, répondre à la question suivante sur la feuille réponse.



(Choisir **UNE OU PLUSIEURS** bonnes réponses.)

Il y a évidence radiologique de la présence d'une **restauration défectueuse** au

- A. distal de la dent __.
- B. mésial de la dent __.
- C. distal de la dent __.
- D. mésial de la dent __.
- E. distal de la dent __.
- F. mésial de la dent __.
- G. distal de la dent __.
- H. mésial de la dent __.
- I. distal de la dent __.
- J. mésial de la dent __.
- K. distal de la dent __.
- L. aucun des choix ci-dessus.

LE BUREAU NATIONAL D'EXAMEN DENTAIRE DU CANADA

STATION #__ – **SESSION DE (L'AVANT-MIDI/L'APRÈS-MIDI)**

En utilisant l'histoire de cas et l'image, répondre à la question suivante sur la feuille réponse.

Données sur le patient:

Âge:		Pression artérielle:	/ mmHg
Sexe:		Fréquence cardiaque:	bpm
Taille:	cm	Fréquence respiratoire:	/min
Poids:	kg	Température:	°C

Plainte principale:

Histoire de la plainte principale:

Histoire dentaire:

Histoire médicale:

Renseignements significatifs:

Médication courante:

Allergies:

Histoire sociale/familiale:

Renseignements significatifs:

Examen clinique:

Observations importantes:

Extraorales:

Intraorales:

LE BUREAU NATIONAL D'EXAMEN DENTAIRE DU CANADA

STATION #__ – **SESSION DE (L'AVANT-MIDI/L'APRÈS-MIDI)**



(Choisir **UNE OU PLUSIEURS** bonnes réponses.)
Lequel/Lesquels est/sont visible(s) sur l'image?

- A. Carie.
- B. Tartre.
- C. Restauration défectueuse.
- D. Corps étranger.
- E. Perte osseuse parodontale.
- F. Résorption radiculaire.
- G. Rétention de dent primaire.
- H. Fragment radiculaire.
- I. Ostéite raréfiante.
- J. Ostéite sclérosante/ostéite condensante.
- K. Attrition/abrasion.
- L. Hypercémentose.
- M. Fracture radiculaire.
- N. Aucun des choix ci-dessus.

LE BUREAU NATIONAL D'EXAMEN DENTAIRE DU CANADA

STATION #__ – **SESSION DE (L'AVANT-MIDI/L'APRÈS-MIDI)**

En utilisant l'histoire de cas et les images, répondre à la question suivante sur la feuille réponse.

Données sur le patient:

Âge:		Pression artérielle:	/ mmHg
Sexe:		Fréquence cardiaque:	bpm
Taille:	cm	Fréquence respiratoire:	/min
Poids:	kg	Température:	°C

Plainte principale:

Histoire de la plainte principale:

Histoire dentaire:

Histoire médicale:

Renseignements significatifs:

Médication courante:

Allergies:

Histoire sociale/familiale:

Renseignements significatifs:


Examen clinique:

Observations importantes:

Extraorales:

Intraorales:

STATION #__ – **SESSION DE (L'AVANT-MIDI/L'APRÈS-MIDI)**



(Choisir **UNE OU PLUSIEURS** bonnes réponses.)

Laquelle/Lesquelles de ces entités est/sont évidente(s) sur l'image?

- A. Éruption ectopique.
- B. Dent(s) incluse(s).
- C. Gémination.
- D. Fusion.
- E. Perte d'espace.
- F. Dens invaginatus/dens-in-dente.
- G. Dens evaginatus.
- H. Développement radiculaire arrêté.
- I. Dilacération.
- J. Absence congénitale de dent(s) permanente(s).
- K. Ankylose/dent(s) submergée(s).
- L. Racine(s) résiduelle(s).
- M. Corps étranger.
- N. Dent(s) surnuméraire(s).
- O. Kyste dentifère.

LE BUREAU NATIONAL D'EXAMEN DENTAIRE DU CANADA

STATION #__ – **SESSION DE (L'AVANT-MIDI/L'APRÈS-MIDI)**

En utilisant l'image, répondre à la question suivante sur la feuille réponse.



(Choisir **UNE OU PLUSIEURS** bonnes réponses.)

Sur l'image, laquelle/lesquelles de ces entités est/sont présente(s) au niveau de la dent ____ et/ou la dent ____?

- A. Carie occlusale.
- B. Carie mésiale.
- C. Carie distale.
- D. Carie radiculaire.
- E. Collet surexposé.
- F. Résorption radiculaire physiologique.
- G. Résorption interne de la racine.
- H. Résorption externe de la racine.
- I. Dent(s) fracturée(s).
- J. Zone radioclaire à la furcation.
- K. Zone radioclaire périapicale.
- L. Pulpe oblitérée.
- M. Tartre.
- N. Attrition.
- O. Restauration défectueuse ou inadéquate.

LE BUREAU NATIONAL D'EXAMEN DENTAIRE DU CANADA

STATION #__ – **SESSION DE (L'AVANT-MIDI/L'APRÈS-MIDI)**

En utilisant l'histoire de cas et les images, répondre à la question suivante sur la feuille réponse.

Données sur le patient:

Âge:		Pression artérielle:	/ mmHg
Sexe:		Fréquence cardiaque:	bpm
Taille:	cm	Fréquence respiratoire:	/min
Poids:	kg	Température:	°C

Plainte principale:

Histoire de la plainte principale:

Histoire dentaire:

Histoire médicale:

Renseignements significatifs:

Médication courante:

Allergies:

Histoire sociale/familiale:

Renseignements significatifs:

Examen clinique:

Observations importantes:

Extraorales:

Intraorales:

LE BUREAU NATIONAL D'EXAMEN DENTAIRE DU CANADA

STATION #__ – **SESSION DE (L'AVANT-MIDI/L'APRÈS-MIDI)**



(Choisir **UNE OU PLUSIEURS** bonnes réponses.)

Quelle(s) est/sont la/les prise(s) en charge appropriée(s) pour la dent ____?

- A. Observation seulement.
- B. Réévaluation dans 3 – 6 mois.
- C. Reminéralisation.
- D. Scellant de puits et fissures.
- E. Restauration directe.
- F. Couronne en acier inoxydable.
- G. Coiffage pulpaire indirect.
- H. Pulpotomie partielle.
- I. Pulpotomie.
- J. Pulpectomie.
- K. Extraction sans mainteneur d'espace.
- L. Extraction avec mainteneur d'espace.
- M. Prescrire un analgésique.
- N. Prescrire un antibiotique.

LE BUREAU NATIONAL D'EXAMEN DENTAIRE DU CANADA

STATION #__ – **SESSION DE (L'AVANT-MIDI/L'APRÈS-MIDI)**

En utilisant l'histoire de cas et l'image, répondre à la question suivante sur la feuille réponse.

Données sur le patient:

Âge:		Pression artérielle:	/ mmHg
Sexe:		Fréquence cardiaque:	bpm
Taille:	cm	Fréquence respiratoire:	/min
Poids:	kg	Température:	°C

Plainte principale:

Histoire de la plainte principale:

Histoire dentaire:

Histoire médicale:

Renseignements significatifs:
Médication courante:
Allergies:

Histoire sociale/familiale:

Renseignements significatifs:

Examen clinique:

Observations importantes:
Extraorales:
Intraorales:

LE BUREAU NATIONAL D'EXAMEN DENTAIRE DU CANADA

STATION #__ – **SESSION DE (L'AVANT-MIDI/L'APRÈS-MIDI)**



(Choisir **UNE OU PLUSIEURS** bonnes réponses.)

Quelle(s) est/sont la/les prise(s) en charge immédiate(s) pour *ce/cette* patient(e)?

- A. Observation seulement.
- B. Restauration directe.
- C. Coiffage direct de pulpe.
- D. Pulpotomie partielle.
- E. Pulpotomie.
- F. Pulpectomie.
- G. Extraction.
- H. Repositionnement et jumelage.
- I. Rapprochement du/des fragment(s) dentaire(s).
- J. Prophylaxie contre le tétanos.
- K. Antibiothérapie.

LE BUREAU NATIONAL D'EXAMEN DENTAIRE DU CANADA

STATION #__ – **SESSION DE (L'AVANT-MIDI/L'APRÈS-MIDI)**

En utilisant l'histoire de cas et l'image, répondre à la question suivante sur la feuille réponse.

Données sur le patient:

Âge:		Pression artérielle:	/ mmHg
Sexe:		Fréquence cardiaque:	bpm
Taille:	cm	Fréquence respiratoire:	/min
Poids:	kg	Température:	°C

Plainte principale:

Histoire de la plainte principale:

Histoire dentaire:

Histoire médicale:

Renseignements significatifs:
Médication courante:
Allergies:

Histoire sociale/familiale:

Renseignements significatifs:

Examen clinique:

Observations importantes:
Extraorales:
Intraorales:

LE BUREAU NATIONAL D'EXAMEN DENTAIRE DU CANADA

STATION #__ – **SESSION DE (L'AVANT-MIDI/L'APRÈS-MIDI)**



(Choisir **UNE OU PLUSIEURS** bonnes réponses.)

Laquelle/Lesquelles des conditions suivantes aperçoit-on sur l'image de cet enfant?

- A. Aucune anomalie.
- B. Caries de la petite enfance.
- C. Caries.
- D. Hypoplasie de l'émail.
- E. Dentinogenèse imparfaite.
- F. Amélogénèse imparfaite.
- G. Dent(s) décolorée(s).
- H. Attrition.
- I. Dent(s) surnuméraire(s).
- J. Éruption ectopique.
- K. Rétention d'une dent primaire.
- L. Transposition.
- M. Polype pulpaire.
- N. Kyste d'éruption.
- O. Mordillement de la joue/de la lèvre.

LE BUREAU NATIONAL D'EXAMEN DENTAIRE DU CANADA

STATION #__ – **SESSION DE (L'AVANT-MIDI/L'APRÈS-MIDI)**

En utilisant l'image, répondre à la question suivante sur la feuille réponse.



(Choisir **UNE OU PLUSIEURS** bonnes réponses.)

L'appareil utilisé pour la prise en charge de l'espace est

- A. acceptable.
- B. inadéquat quant à l'adaptation de la/des bague(s).
- C. incorrect quant au positionnement de la/des bague(s).
- D. inapproprié pour la situation clinique présente.
- E. un appareil dont le dessin est inadéquat.
- F. incorrect quant à la position du fil au buccal.
- G. incorrect quant à la position du fil au lingual.
- H. incorrect quant à la position du fil à l'occlusal.
- I. incorrect quant à la position du fil au gingival.
- J. incorrect quant à la position du fil antérieurement.
- K. incorrect quant à la position du fil postérieurement.
- L. inacceptable au(x) joint(s) de soudure.

LE BUREAU NATIONAL D'EXAMEN DENTAIRE DU CANADA

STATION #__ – **SESSION DE (L'AVANT-MIDI/L'APRÈS-MIDI)**

En utilisant l'histoire de cas et les images, répondre à la question suivante sur la feuille réponse.

Données sur le patient:

Âge:		Pression artérielle:	/ mmHg
Sexe:		Fréquence cardiaque:	bpm
Taille:	cm	Fréquence respiratoire:	/min
Poids:	kg	Température:	°C

Plainte principale:

Histoire de la plainte principale:

Histoire dentaire:

Histoire médicale:

Renseignements significatifs:
Médication courante:
Allergies:

Histoire sociale/familiale:


Renseignements significatifs:

Examen clinique:

Observations importantes:
Extraorales:
Intraorales:

LE BUREAU NATIONAL D'EXAMEN DENTAIRE DU CANADA

STATION #__ – **SESSION DE (L'AVANT-MIDI/L'APRÈS-MIDI)**



(Choisir **UNE OU PLUSIEURS** bonnes réponses.)


La prise en charge appropriée de l'espace est

- A. observation seulement.
- B. réévaluation dans 3 à 6 mois.
- C. meulage interproximal (discing).
- D. mise en place de séparateurs.
- E. utilisation d'un appareil à distaler.
- F. utilisation d'un appareil de type bague et boucle.
- G. utilisation d'un appareil de type éperon distal.
- H. utilisation d'un fil lingual au maxillaire inférieur.
- I. utilisation d'un fil palatin fixe avec bouton antérieur (appareil de Nance).
- J. utilisation d'un appareil de correction d'habitudes.
- K. extraction.

LE BUREAU NATIONAL D'EXAMEN DENTAIRE DU CANADA

STATION #__ – SESSION DE (L'AVANT-MIDI/L'APRÈS-MIDI)

*Le diagramme est celui d'une coupe transversale du maxillaire inférieur au niveau de l'épine de Spix.
L'aiguille est placée pour donner une anesthésie tronculaire (standard) au maxillaire inférieur. Répondre
à la question suivante sur la feuille réponse.*



(Choisir **DEUX** bonnes réponses.)


Les structures anatomiques identifiées "____" et "____" sont

- A. le nerf facial.
- B. le nerf lingual.
- C. le nerf long buccal.
- D. le nerf alvéolaire inférieur.
- E. l'artère alvéolaire inférieure.
- F. la veine alvéolaire inférieure.
- G. le muscle masséter.
- H. le muscle ptérygoïdien interne.
- I. le muscle buccinateur.
- J. le tendon du muscle temporal.
- K. le ligament sphénomandibulaire.
- L. le raphé ptérygomandibulaire.
- M. l'espace ptérygomandibulaire.
- N. la crête oblique externe.
- O. la glande parotide.

LE BUREAU NATIONAL D'EXAMEN DENTAIRE DU CANADA

STATION #__ – **SESSION DE (L'AVANT-MIDI/L'APRÈS-MIDI)**

*Le diagramme est celui d'une coupe transversale du maxillaire inférieur au niveau de l'épine de Spix.
L'aiguille est placée pour donner une anesthésie tronculaire (standard) au maxillaire inférieur. Répondre à la question suivante sur la feuille réponse.*



(Choisir **UNE OU PLUSIEURS** bonnes réponses.)

L'injection de _____ dans la structure " _____ " pourrait résulter en un/une

- A. trismus.
- B. hématome.
- C. paresthésie.
- D. douleur.
- E. convulsion.
- F. tachycardie.
- G. paralysie du nerf facial.
- H. bris de l'aiguille.
- I. anesthésie manquée.
- J. anesthésie réussie sans complication.






En utilisant le résumé du cas et les images, répondre à la question suivante sur la feuille réponse.

RÉSUMÉ DU CAS

Bref résumé de la situation.

(Choisir **UNE OU PLUSIEURS** bonnes réponses.)

Laquelle/Lesquelles parmi les images suivantes illustre(nt) immédiatement avant l'injection, la position finale de l'aiguille (point d'insertion, angulation et profondeur) qui permettra le mieux d'obtenir une anesthésie locale complète lors de cette intervention? Une aiguille _____ est utilisée. Présumer que l'anesthésie N'est PAS requise pour la mise en place du crampon.






En utilisant le résumé du cas et les images, répondre à la question suivante sur la feuille réponse.

RÉSUMÉ DU CAS

Bref résumé de la situation.

(Choisir **UNE OU PLUSIEURS** bonnes réponses.)

Laquelle/Lesquelles parmi les images suivantes illustre(nt) immédiatement avant l'injection, la position finale de l'aiguille (point d'insertion, angulation et profondeur) qui permettra le mieux d'obtenir une anesthésie locale complète lors de cette intervention? Une aiguille _____ est utilisée.










En utilisant le résumé du cas et les images, répondre à la question suivante sur la feuille réponse.

RÉSUMÉ DU CAS

Bref résumé de la situation.

(Choisir **UNE OU PLUSIEURS** bonnes réponses.)

Laquelle/Lesquelles parmi les images suivantes illustre(nt) immédiatement avant l'injection, la position finale appropriée de l'aiguille (point d'insertion, angulation et profondeur) qui permettra le mieux d'obtenir une anesthésie locale complète lors de cette intervention? Une aiguille _____ est utilisée. Présumer que l'anesthésie N'est PAS requise pour la mise en place du crampon.







En utilisant le résumé du cas et les images, répondre à la question suivante sur la feuille réponse.

RÉSUMÉ DU CAS

Bref résumé de la situation.

(Choisir **UNE OU PLUSIEURS** bonnes réponses.)

Laquelle/Lesquelles parmi les images suivantes illustre(nt) immédiatement avant l'injection, la position finale appropriée de l'aiguille (point d'insertion, angulation et profondeur) qui permettra le mieux d'obtenir une anesthésie locale complète lors de cette intervention? Une aiguille _____ est utilisée.



LE BUREAU NATIONAL D'EXAMEN DENTAIRE DU CANADA

STATION #__ – SESSION DE (L'AVANT-MIDI/L'APRÈS-MIDI)





En utilisant le résumé du cas et les images, répondre à la question suivante sur la feuille réponse.

RÉSUMÉ DU CAS

Bref résumé de la situation.

(Choisir **UNE OU PLUSIEURS** bonnes réponses.)

Laquelle/Lesquelles parmi les images suivantes illustre(nt) immédiatement avant l'injection, la position finale appropriée de l'aiguille qui permettra le mieux d'obtenir une anesthésie locale complète lors de cette intervention?



LE BUREAU NATIONAL D'EXAMEN DENTAIRE DU CANADA

STATION #__ – **SESSION DE (L'AVANT-MIDI/L'APRÈS-MIDI)**

En utilisant l'histoire de cas, rédiger une ordonnance de l'ANTIBIOTIQUE le plus approprié pour ce/cette patient(e).

PATIENT(E): _____

Données sur ce/cette patient(e):

Âge:		Pression artérielle:	/ mmHg
Sexe:		Fréquence cardiaque:	bpm
Taille:	cm	Fréquence respiratoire:	/min
Poids:	kg	Température:	°C

Plainte principale:

Histoire de la plainte principale:

Histoire dentaire:

Histoire médicale:

Renseignements significatifs:

Médication courante:

Allergies:

Histoire Sociale/Familiale:

Renseignements significatifs:

Examen clinique:

Observations importantes:

Extraorales:

Intraorales:

Rédiger une ordonnance de l'ANTIBIOTIQUE le plus approprié pour ce/cette patient(e). Si le nom commercial d'un médicament est utilisé, l'ordonnance doit inclure le nom générique.

STATION #__ – **SESSION DE (L'AVANT-MIDI/L'APRÈS-MIDI)**

(Valeur 4)

BNED ID# _____

**DOCTEUR XXX XXXXX
100 RUE QUELCONQUE
VILLE QUELCONQUE, CANADA**

DATE: _____

NOM: _____

ADRESSE: _____

Rx

NON RÉPÉTER

RÉPÉTER ____ FOIS

SIGNATURE XXXXXXXXXXXXXXXXXX
(NE PAS SIGNER LA PRESCRIPTION)

LE BUREAU NATIONAL D'EXAMEN DENTAIRE DU CANADA

STATION #__ – **SESSION DE (L'AVANT-MIDI/L'APRÈS-MIDI)**

En utilisant l'histoire de cas, rédiger une ordonnance de l'ANALGÉSIQUE le plus approprié pour ce/cette patient(e).

PATIENT(E): _____

Données sur ce/cette patient(e):

Âge:		Pression artérielle:	/ mmHg
Sexe:		Fréquence cardiaque:	bpm
Taille:	cm	Fréquence respiratoire:	/min
Poids:	kg	Température:	°C

Plainte principale:

Histoire de la plainte principale:

Histoire dentaire:

Histoire médicale:

Renseignements significatifs:
Médication courante:
Allergies:

Histoire Sociale/Familiale:

Renseignements significatifs:

Examen clinique:

Observations importantes:
Extraorales:
Intraorales:

Rédiger une ordonnance de l'ANALGÉSIQUE le plus approprié pour ce/cette patient(e). Si le nom commercial d'un médicament est utilisé, l'ordonnance doit inclure le nom générique.

STATION #__ – **SESSION DE (L'AVANT-MIDI/L'APRÈS-MIDI)**

(Valeur 4)

BNED ID# _____

**DOCTEUR XXX XXXXX
100 RUE QUELCONQUE
VILLE QUELCONQUE, CANADA**

DATE: _____

NOM: _____

ADRESSE: _____

Rx

NON RÉPÉTER

RÉPÉTER ____ FOIS

SIGNATURE XXXXXXXXXXXXXXXXXX
(NE PAS SIGNER LA PRESCRIPTION)

En utilisant l'histoire de cas, rédiger une ordonnance du médicament le plus approprié pour ce/cette patient(e).

PATIENT(E): _____

Données sur ce/cette patient(e):

Âge:		Pression artérielle:	/ mmHg
Sexe:		Fréquence cardiaque:	bpm
Taille:	cm	Fréquence respiratoire:	/min
Poids:	kg	Température:	°C

Plainte principale:

Histoire de la plainte principale:

Histoire dentaire:

Histoire médicale:

Renseignements significatifs:
Médication courante:
Allergies:

Histoire Sociale/Familiale:

Renseignements significatifs:

Examen clinique:

Observations importantes:
Extraorales:
Intraorales:

Rédiger une ordonnance du médicament le plus approprié pour ce/cette patient(e), en utilisant le nom générique du médicament.

STATION #__ – **SESSION DE (L'AVANT-MIDI/L'APRÈS-MIDI)**

(Valeur 4)

BNED ID# _____

**DOCTEUR XXX XXXXX
100 RUE QUELCONQUE
VILLE QUELCONQUE, CANADA**

DATE: _____

NOM: _____

ADRESSE: _____

Rx

NON RÉPÉTER

RÉPÉTER ____ FOIS

SIGNATURE XXXXXXXXXXXXXXXXXX
(NE PAS SIGNER LA PRESCRIPTION)